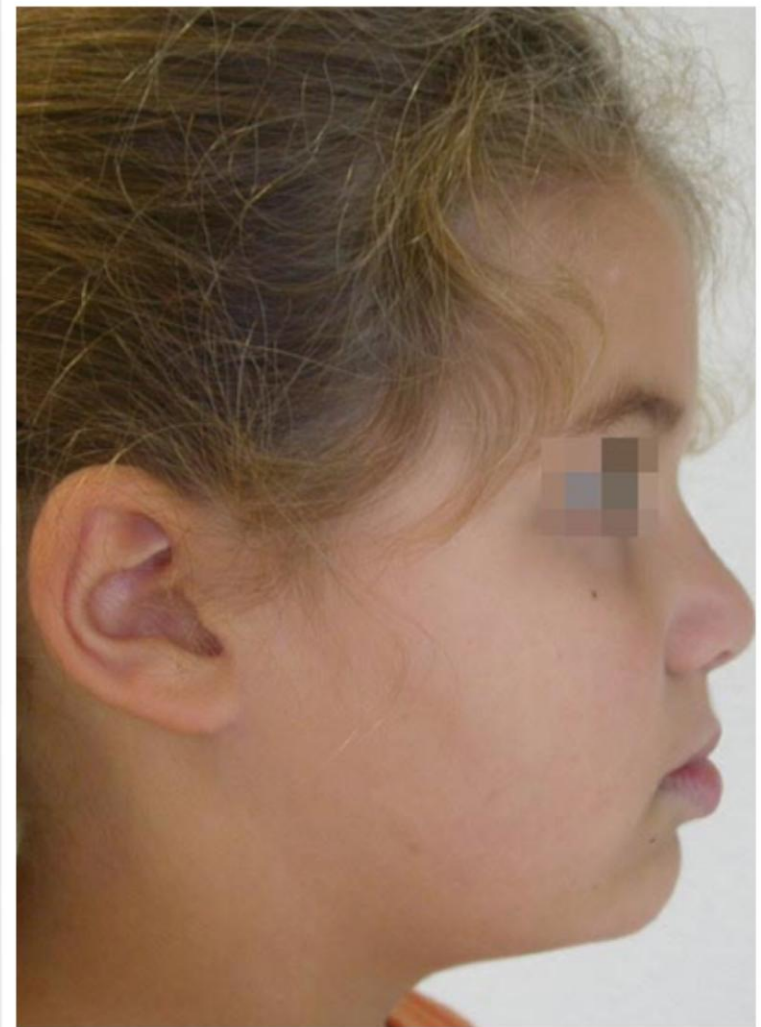
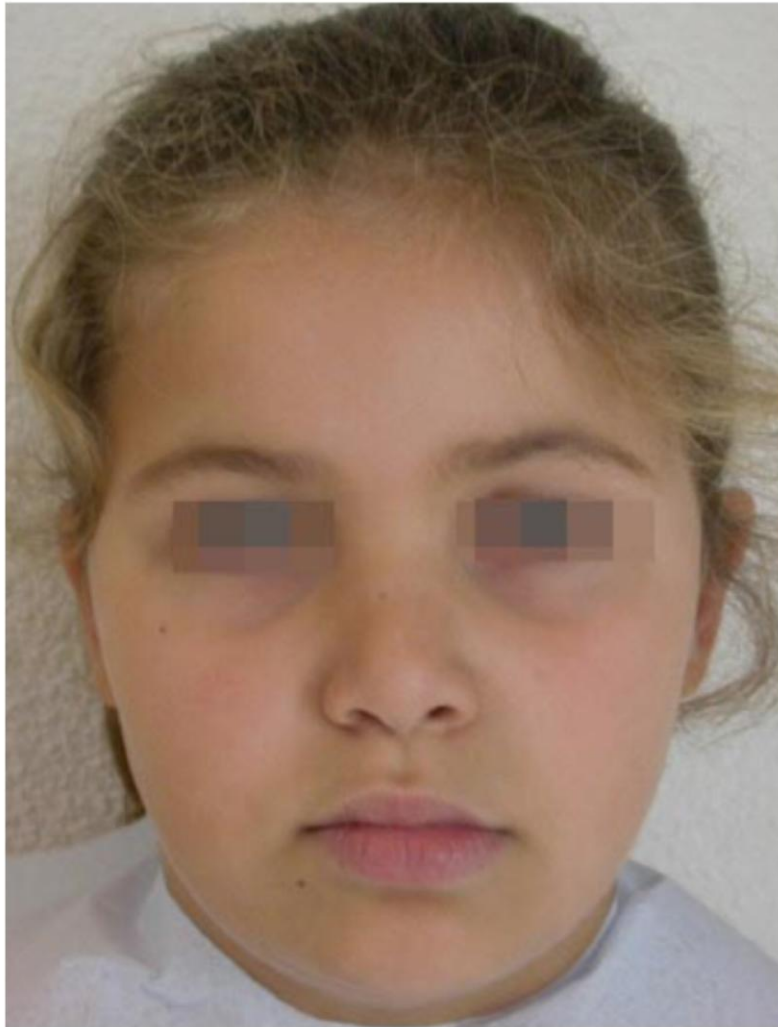


Laura L. Née le 20/10/97

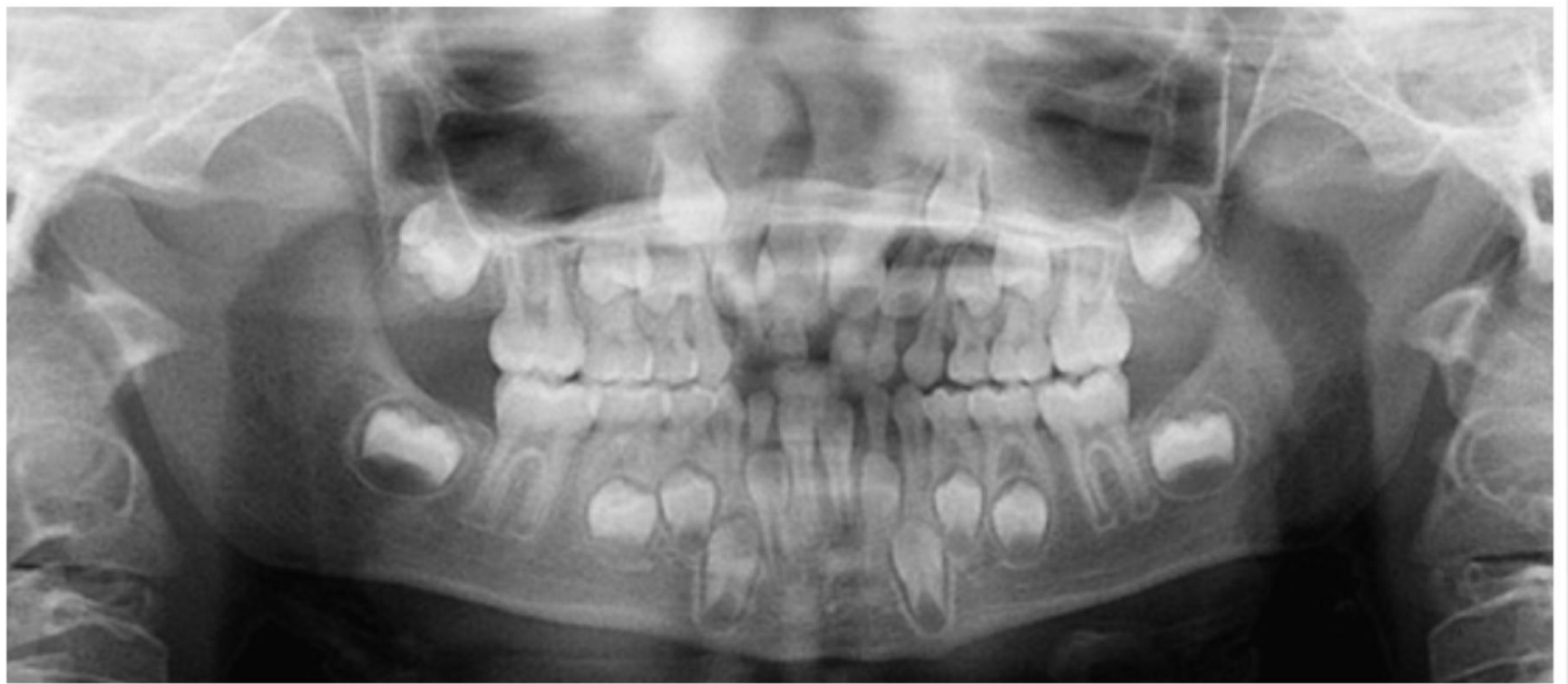Début de traitement : 06/12/04 Fin de traitement : 13/07/05

Durée du traitement OP : 7 mois



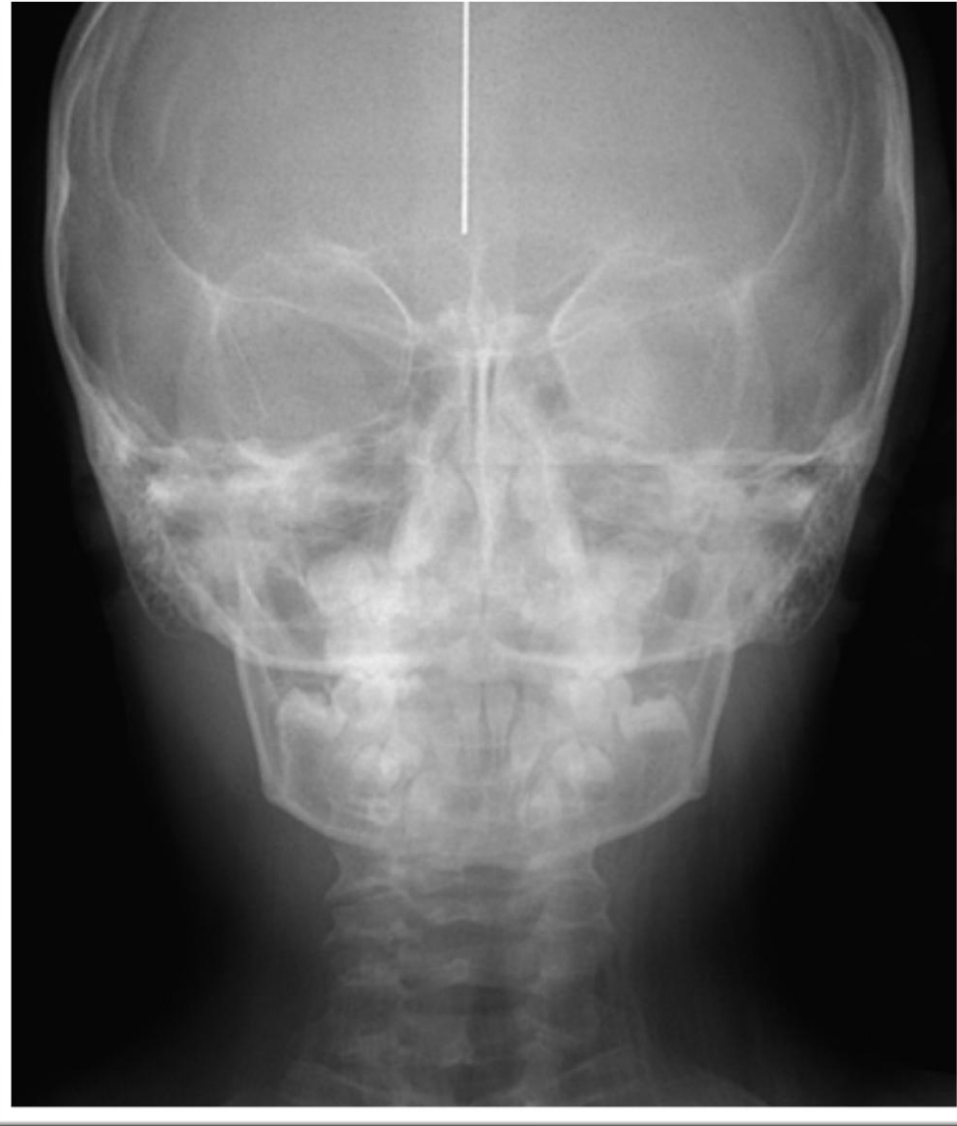Laura L.

## Panoramique avant traitement (16/07/04)



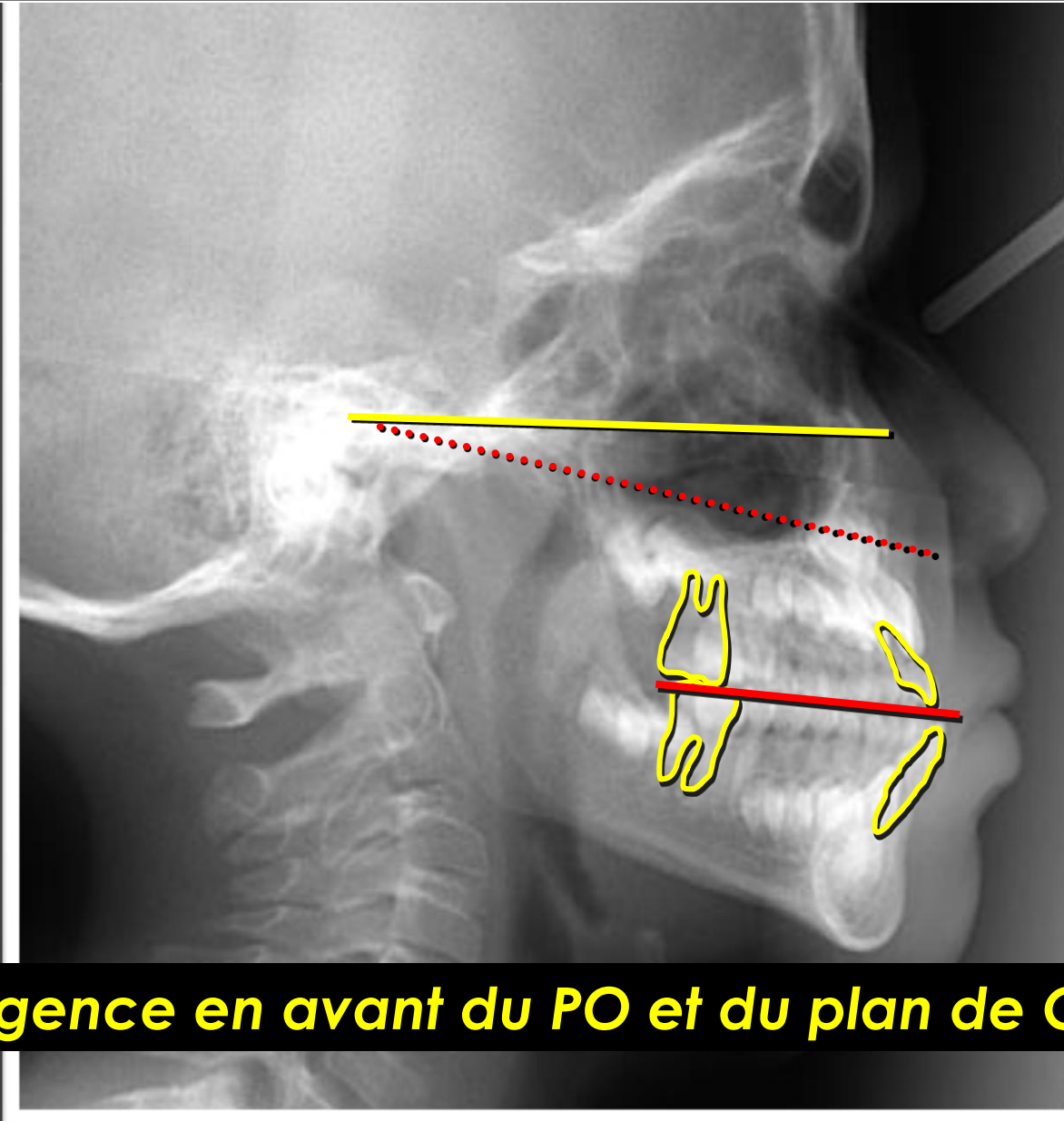
Laura L.

# Téléradiographie de face avant (16/07/04)

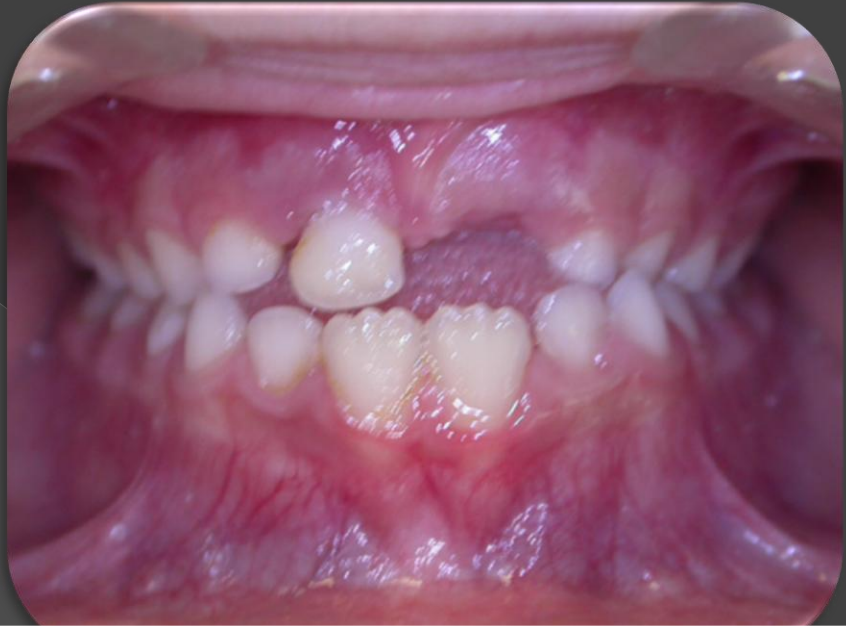

Laura L.

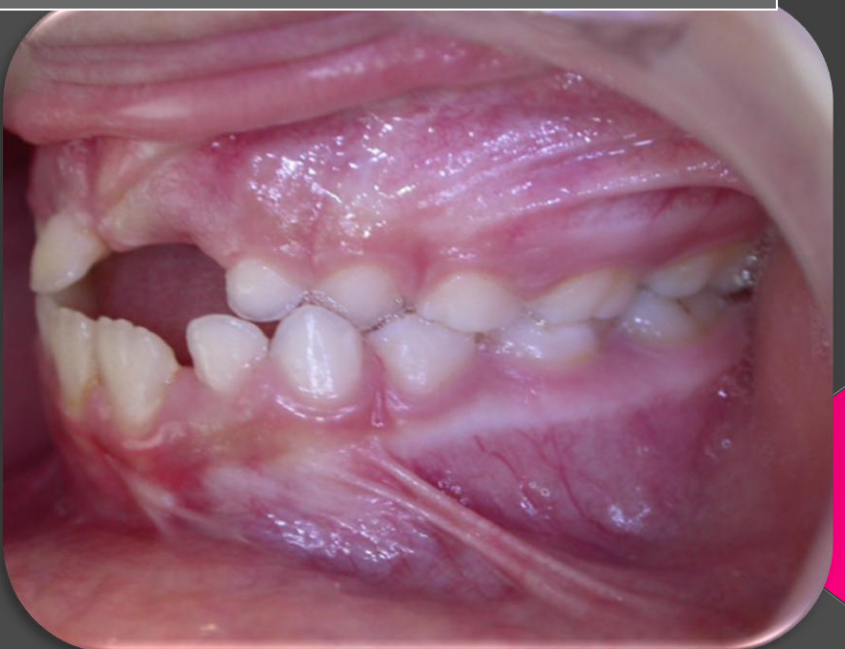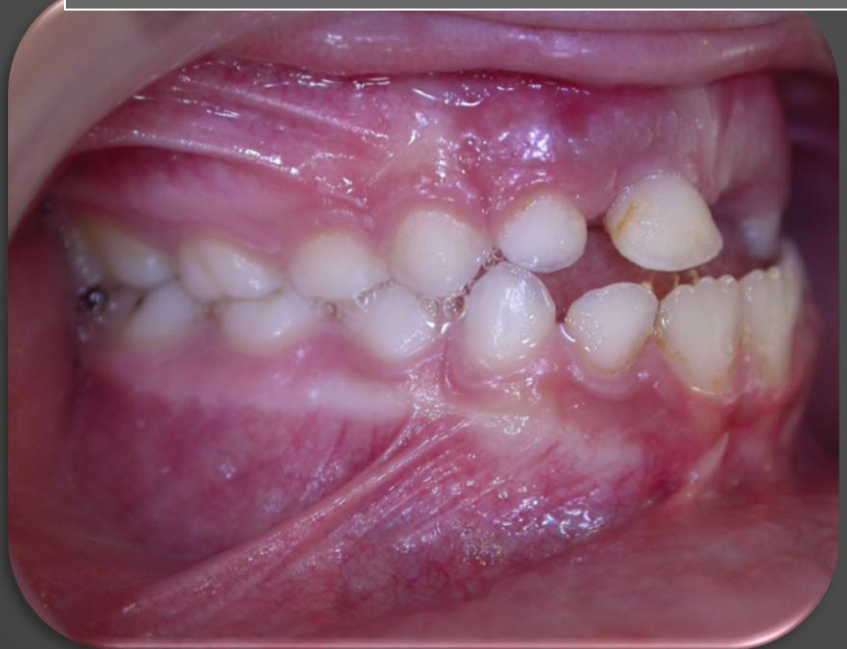# Téléradiographie avant traitement (16/07/04)

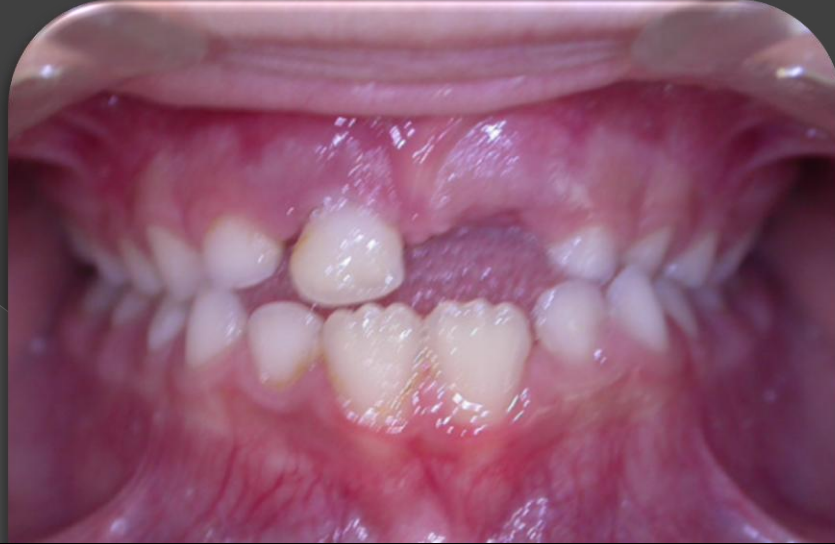

**Convergence en avant du PO et du plan de Camper**

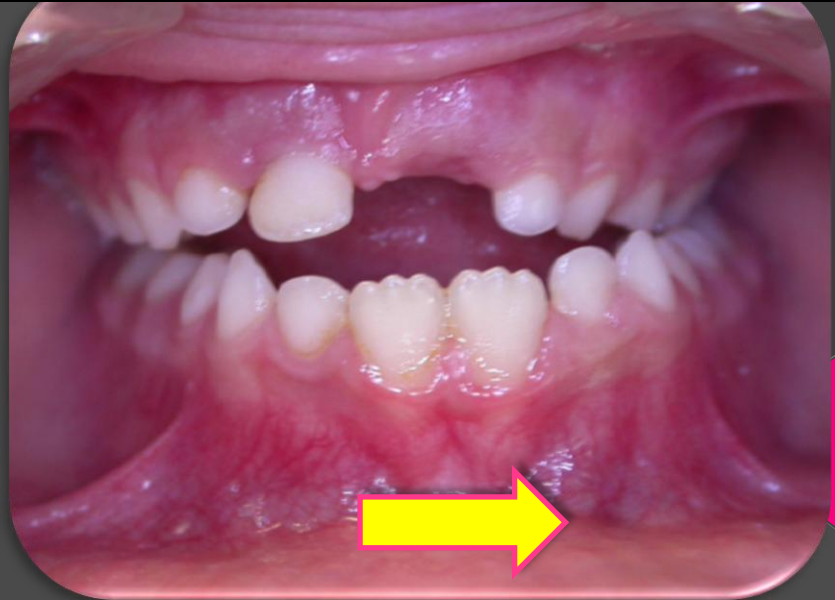
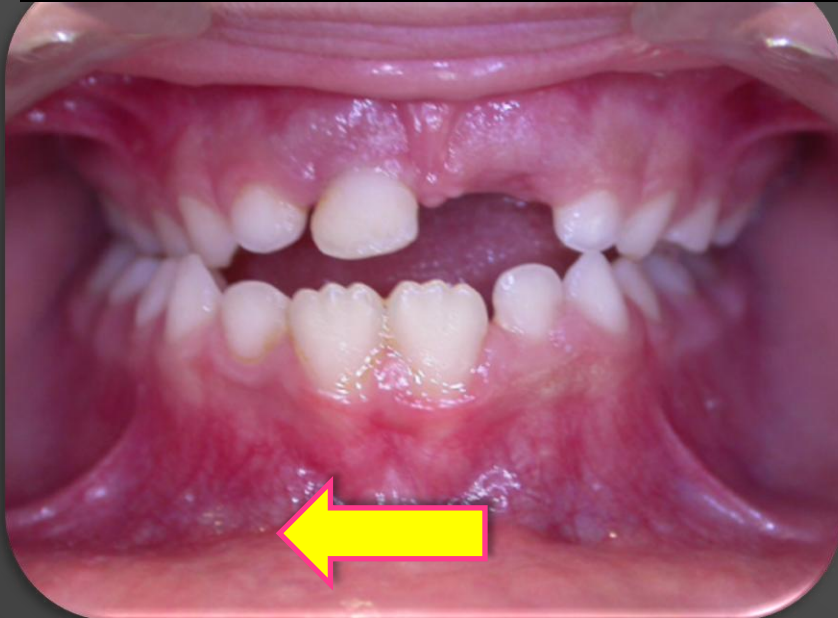


**Avant traitement OP (16/07/04)**

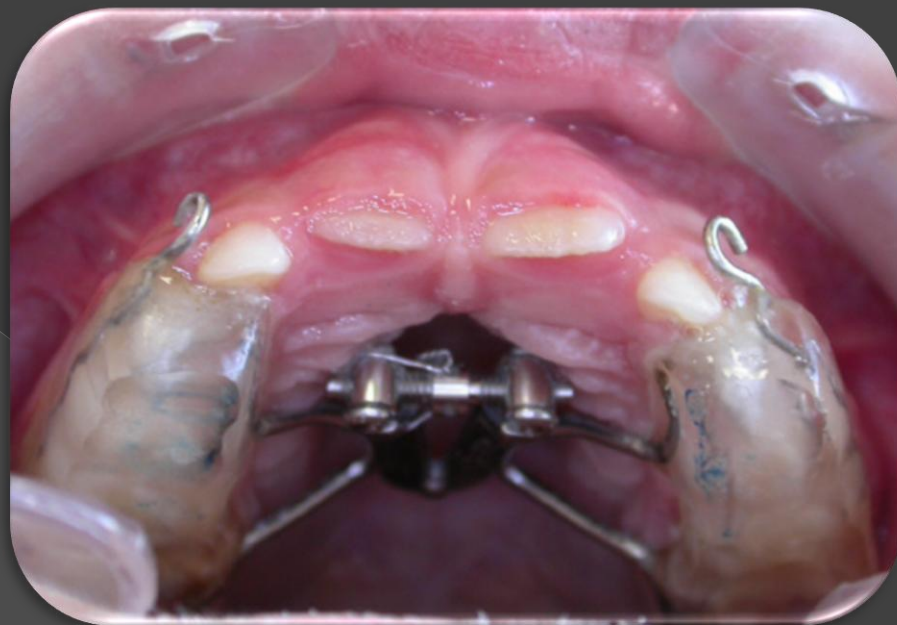
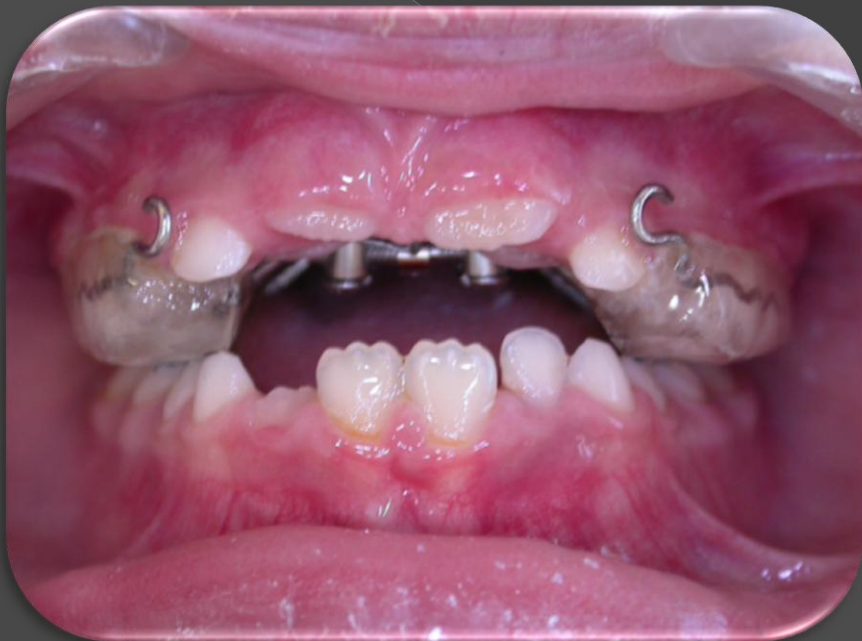


**Les mouvements de diduction font apparaître une propension à la propulsion mandibulaire liée à une inclinaison pathologique du PO**



(02/02/05) **2 mois** après la pose de la gouttière et meulage T1



**Noter l'ouverture du disjoncteur éventail**



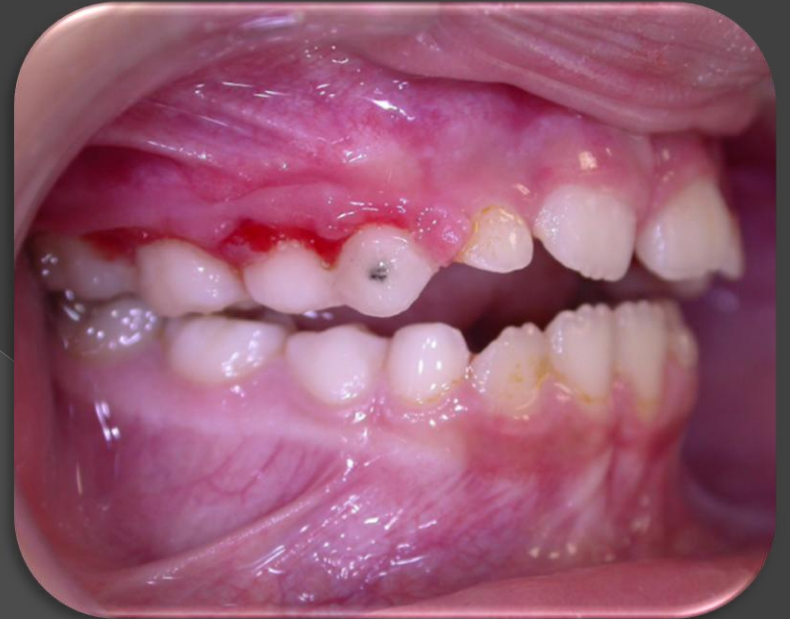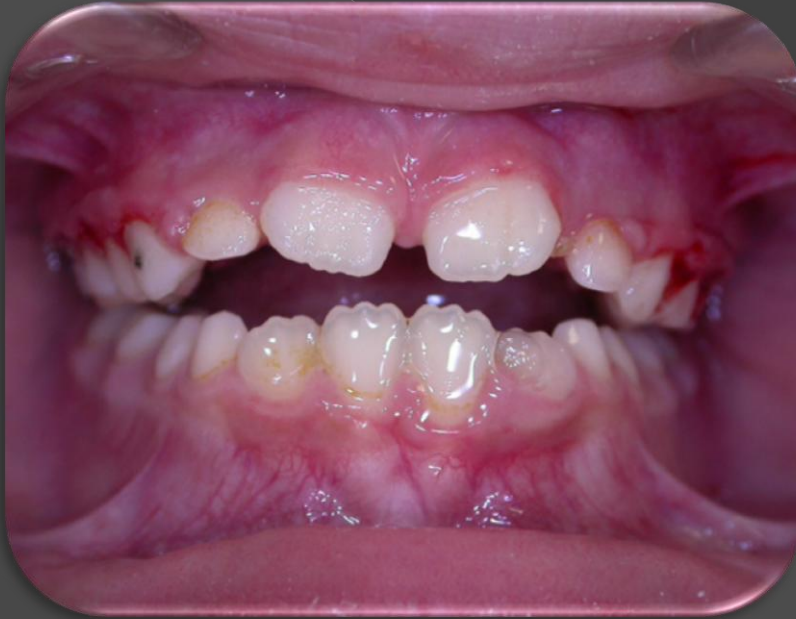Le 06/04/05

Meulages T3, T2, T1

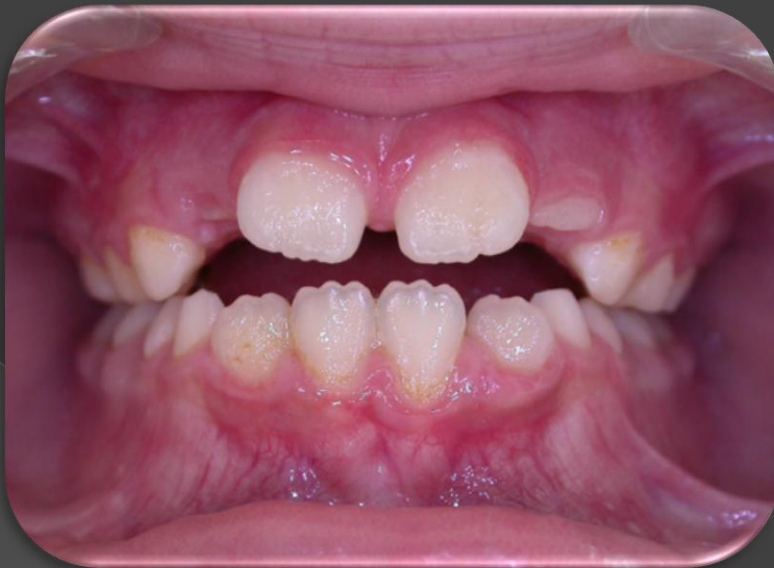Le 07/06/05

Meulages T3, T2, T1

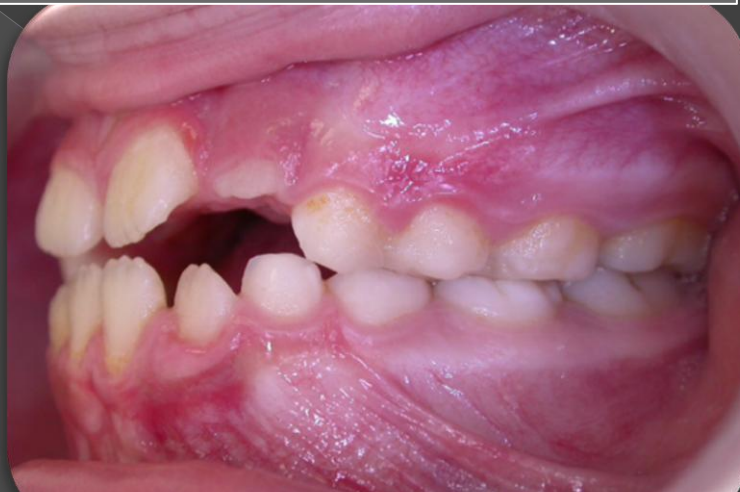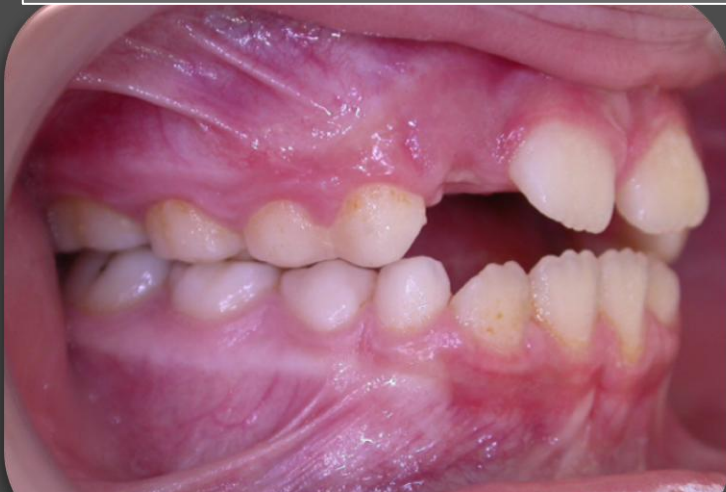Dépose de la gouttière après 7 mois de traitement (13/07/05)



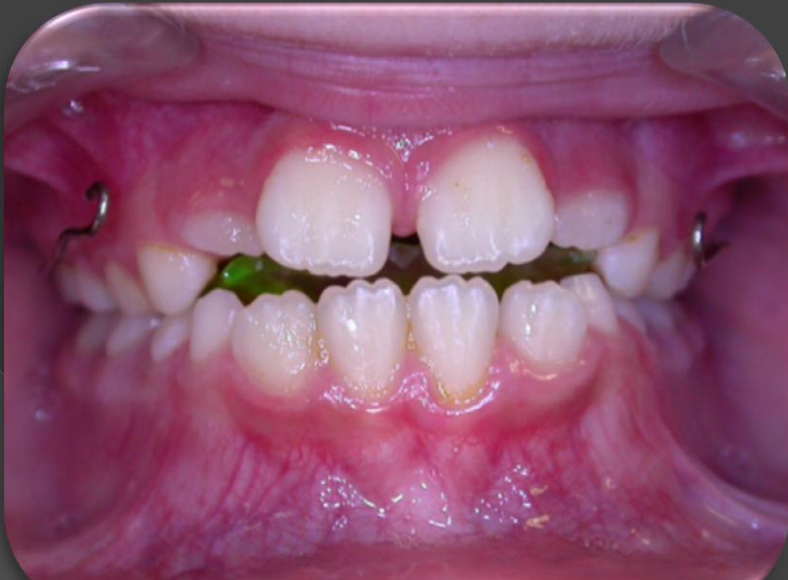Laura L.



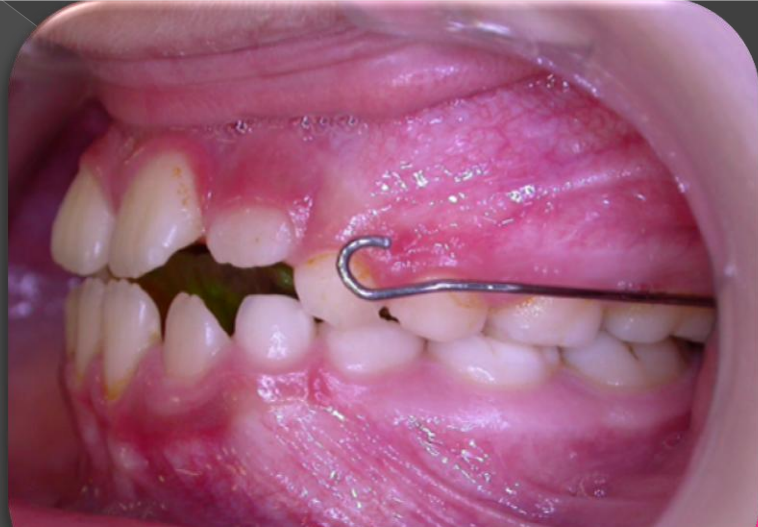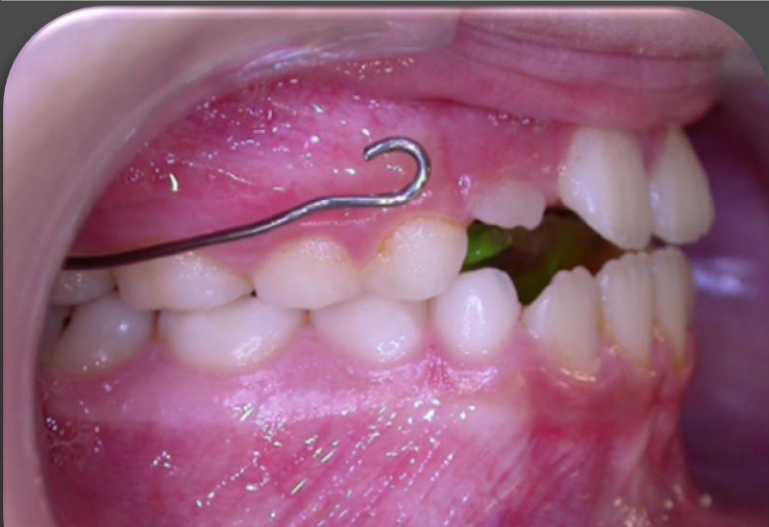**1 mois** après la dépose (29/08/05)



**Les espaces latéraux se sont fermés mais il existe une tendance à l'interposition linguale antérieure. Une E.L.N est indiquée**

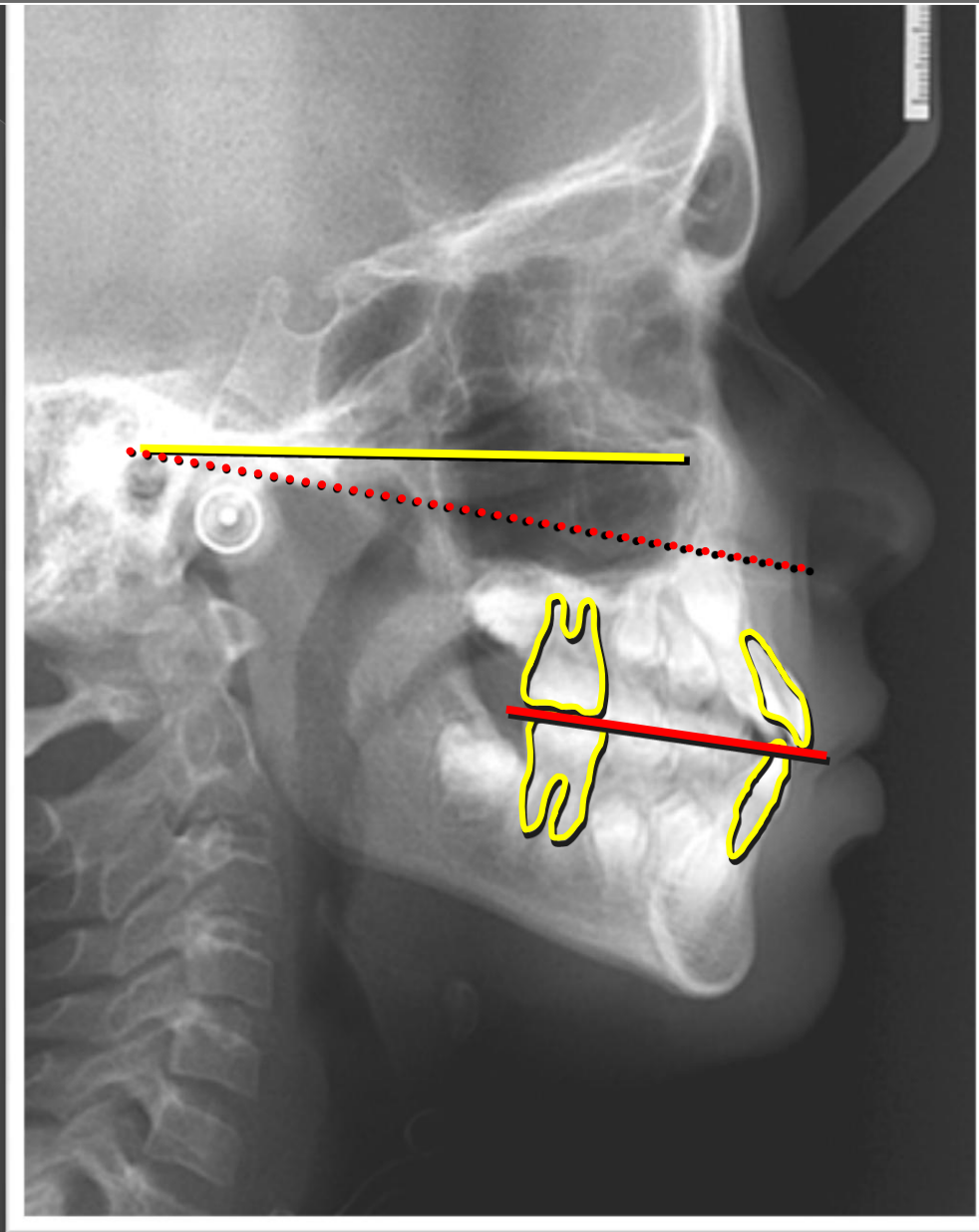


**4 mois** après la dépose : E.L.N. en place (23/11/05)



**Une E.L.N. a été mise en place pour contrarier l'interposition linguale antérieure**

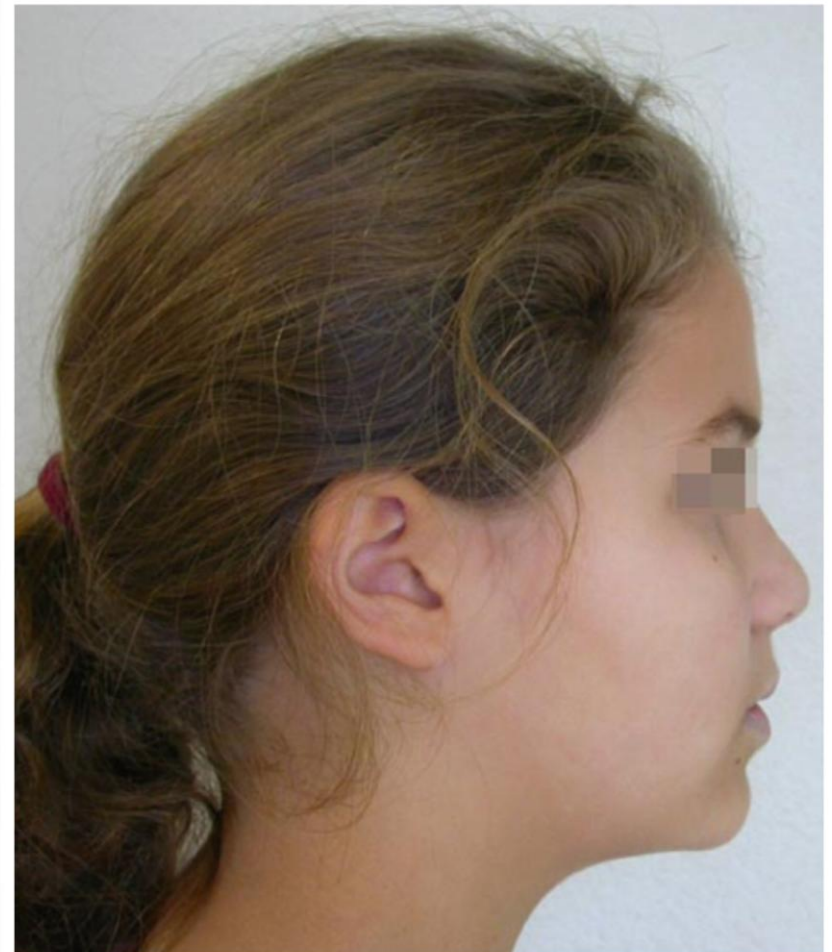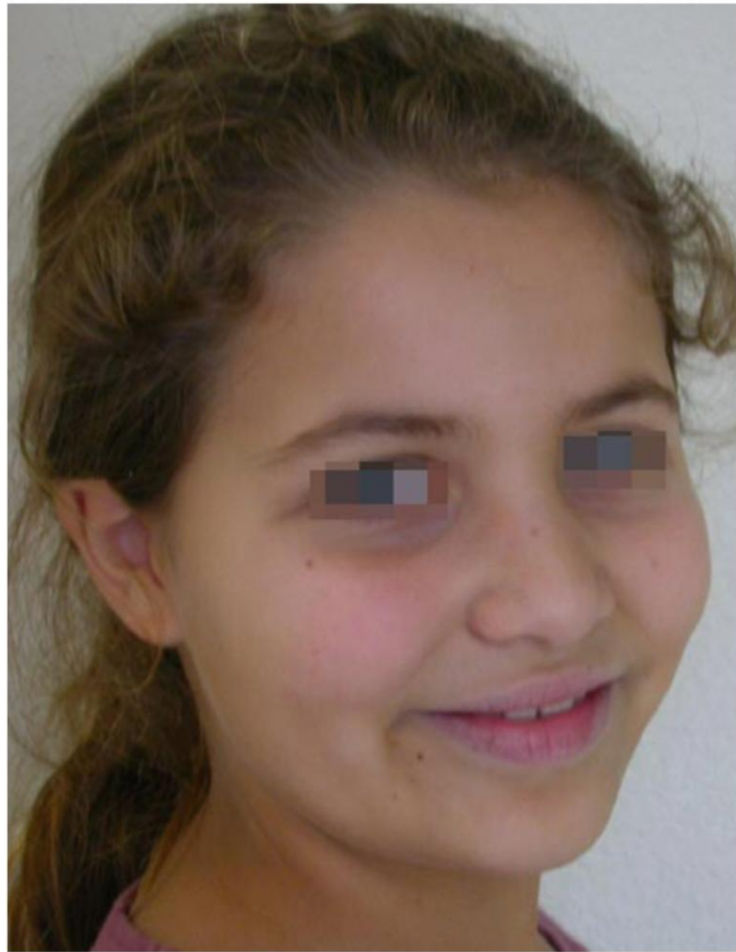Téléradiographie **9 mois** après orthopédie (17/05/06)



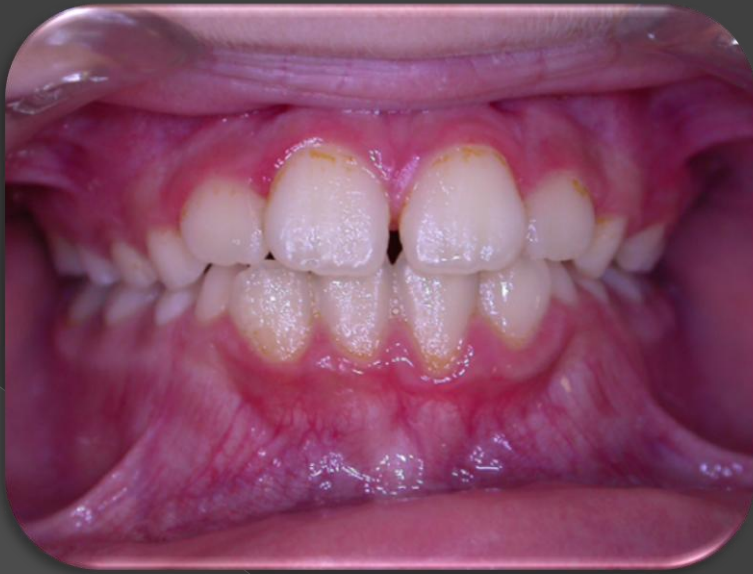Laura L.

**18 mois** après le traitement  
orthopédique (29/11/06)

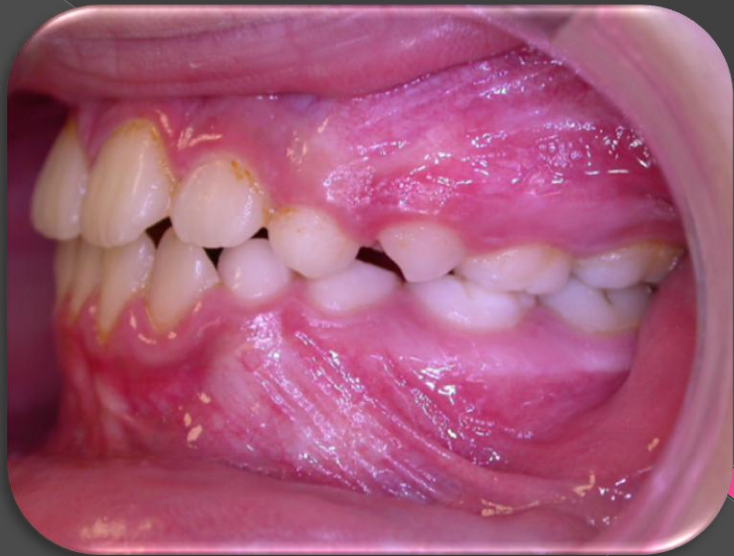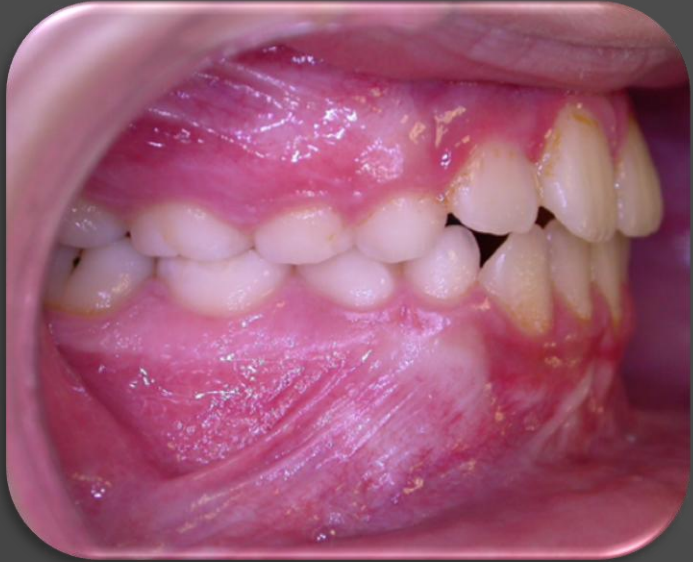**18 mois** après orthopédie (29/11/06)



Laura L.



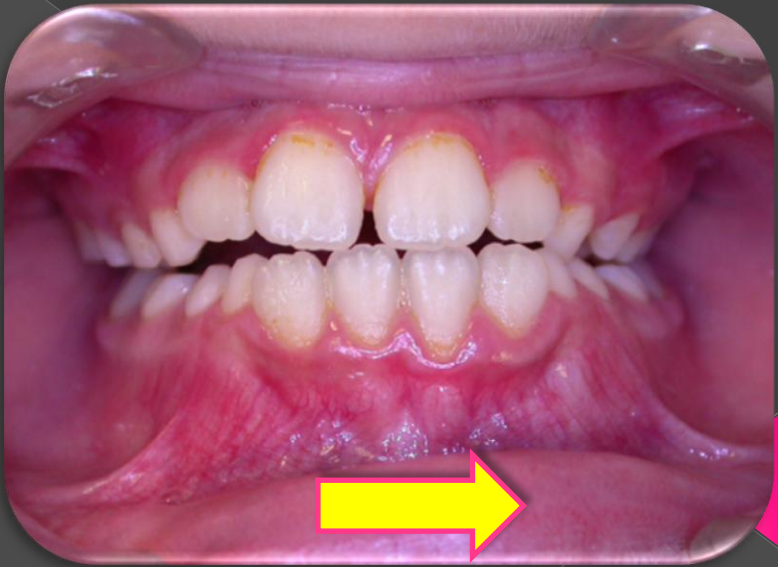
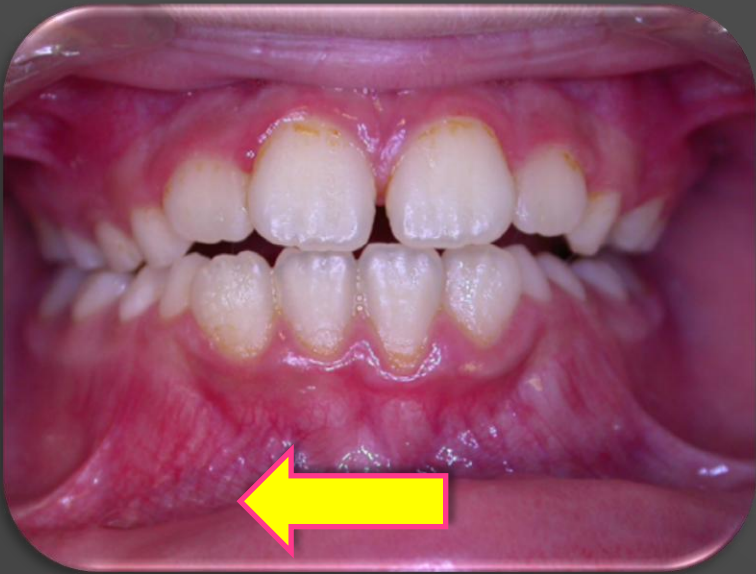
**18 mois** après orthopédie (29/11/06)





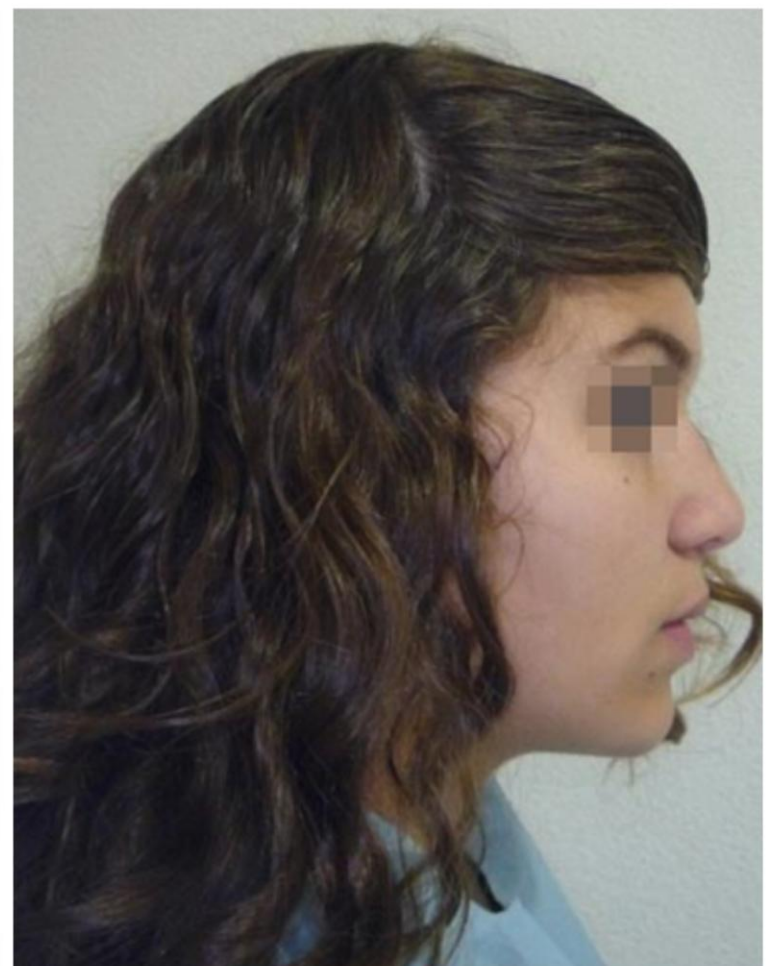
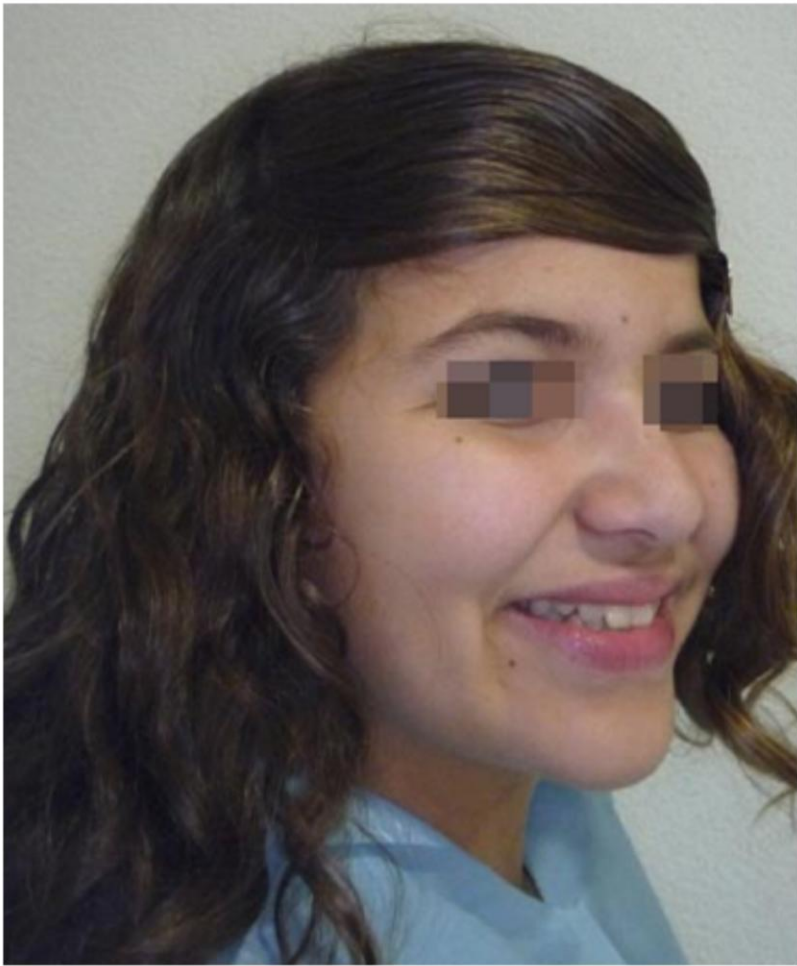

**18 mois** après orthopédie (29/11/06)



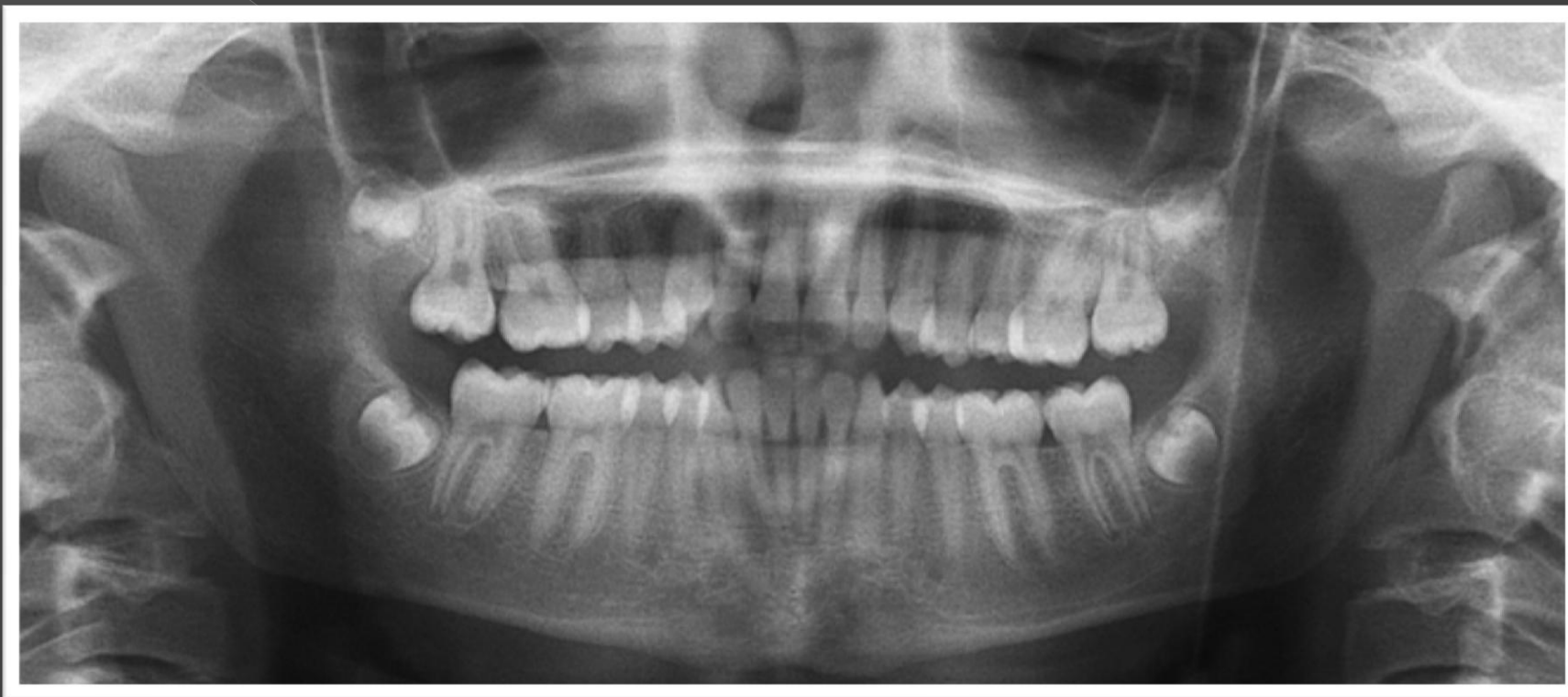**53 mois** après  
le traitement orthopédique  
et juste avant le début du  
traitement orthodontique (16/12/09)

Avant le traitement orthodontique soit  
**53 mois** après l'orthopédie (16/12/09)



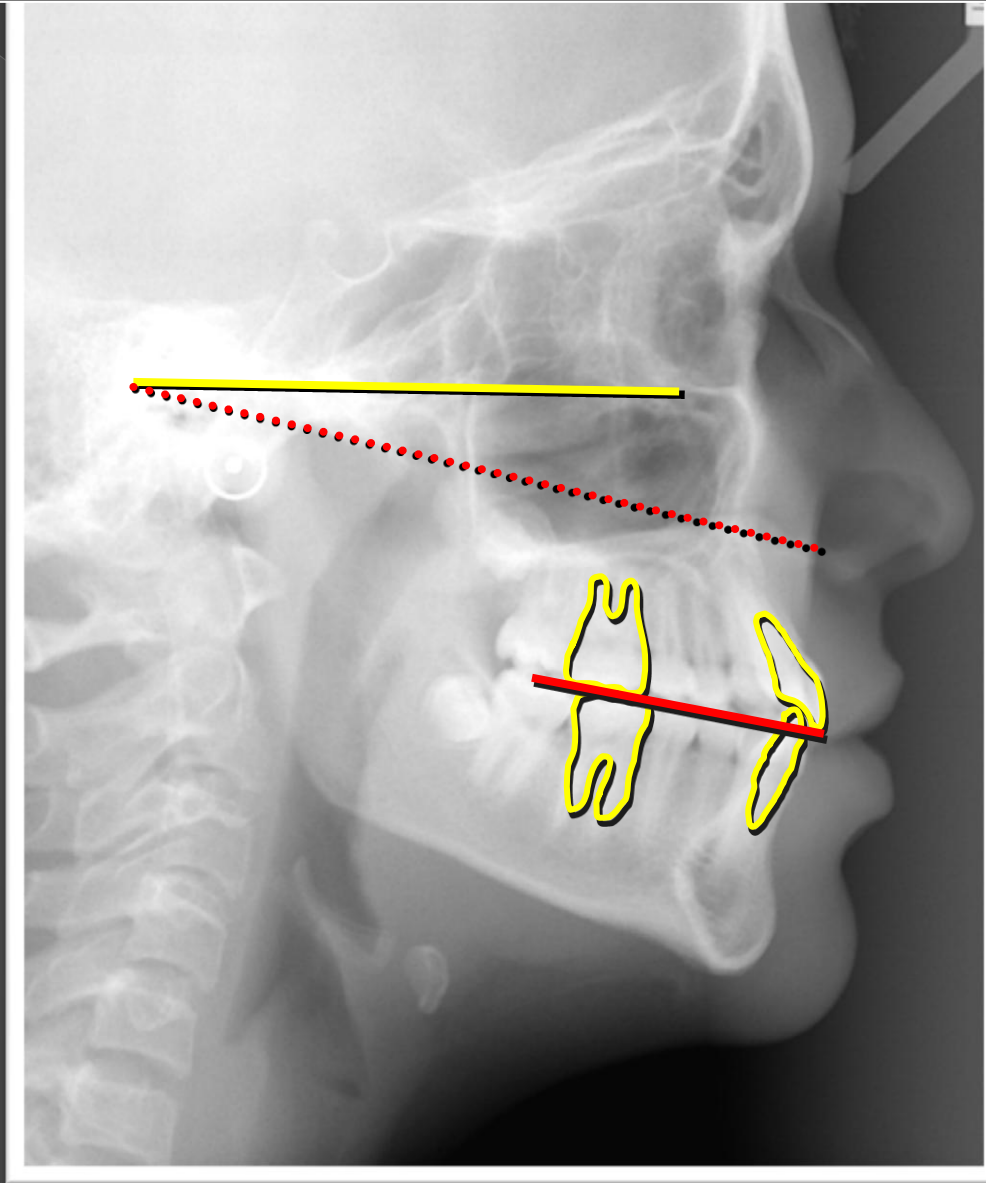
Laura L.

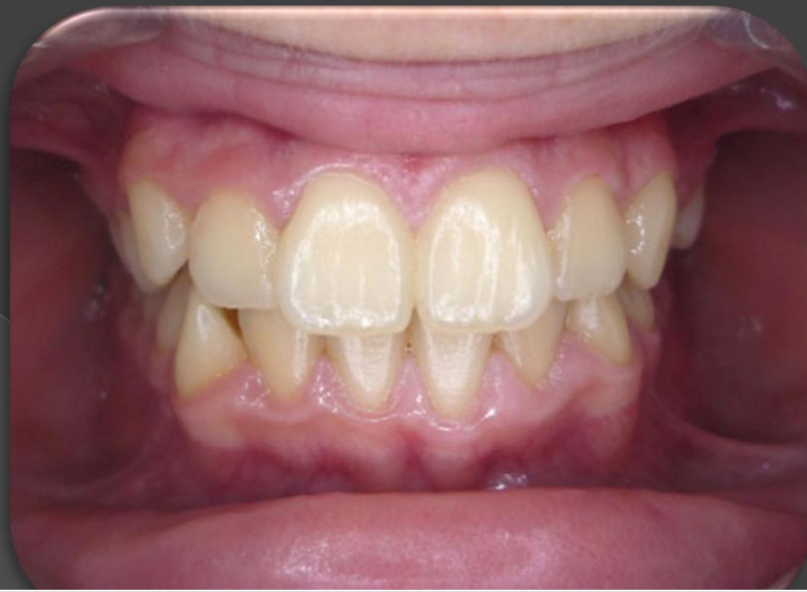# Panoramique avant orthodontie (16/12/09)



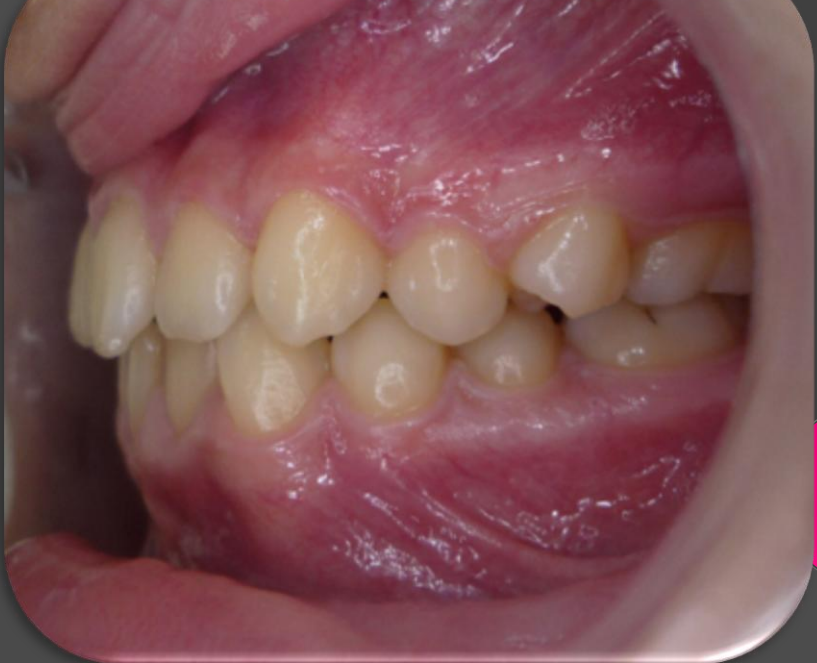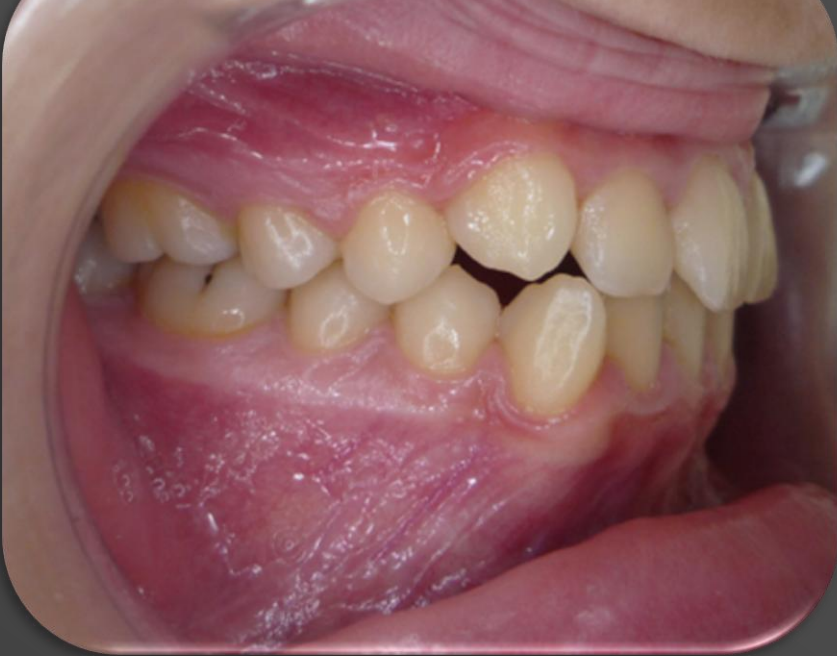Laura L.

# Téléradiographie avant orthodontie (16/12/09 : **53 mois** après l'orthopédie)





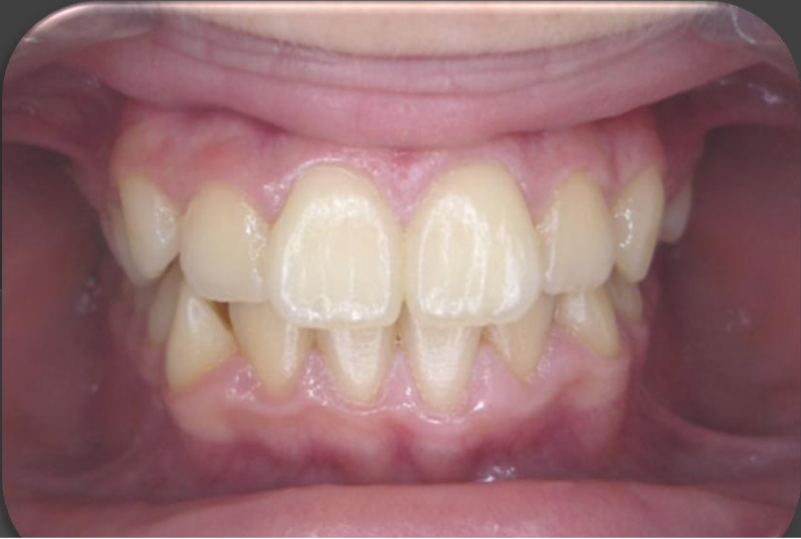Avant orthodontie (16/12/09 : **53 mois** après l'orthopédie)



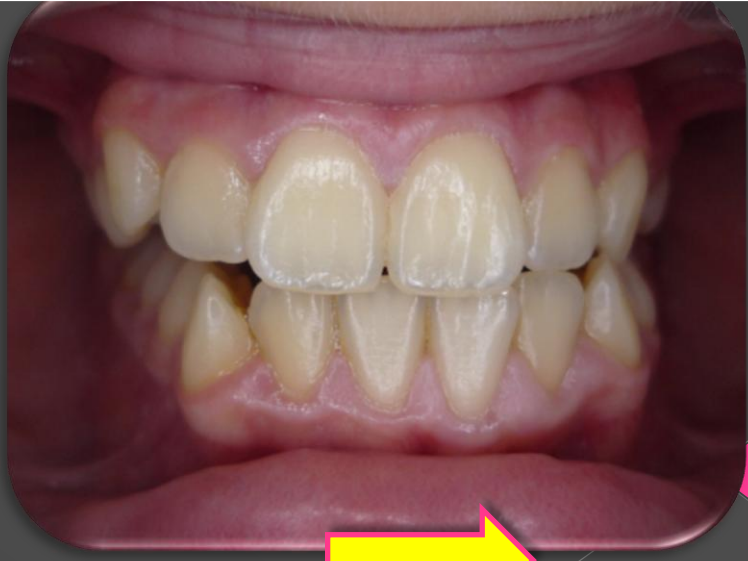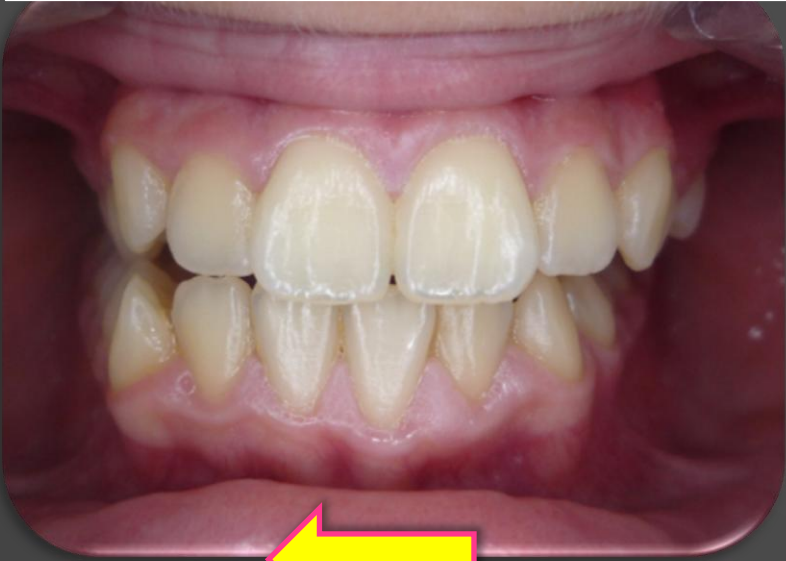Cinématique avant orthodontie  
(16/12/09 : **53 mois** après l'orthopédie)



Laura L.



Cinématique avant orthodontie  
(16/12/09 : **53 mois** après l'orthopédie)





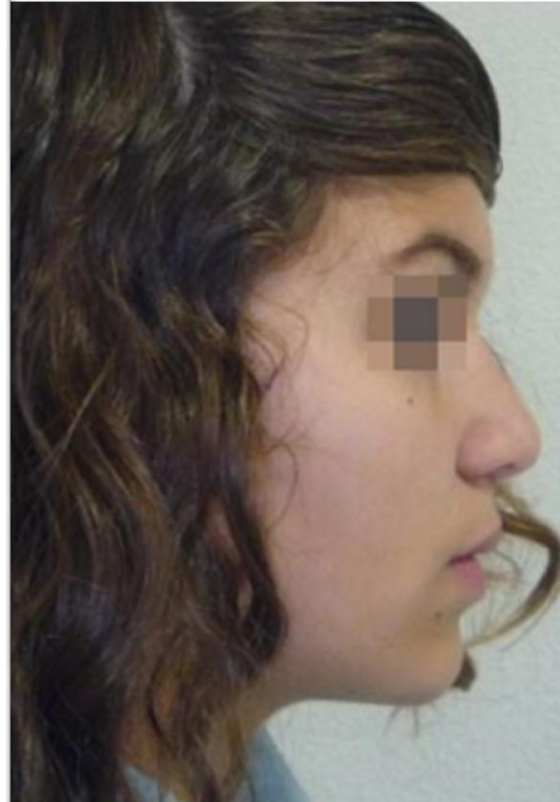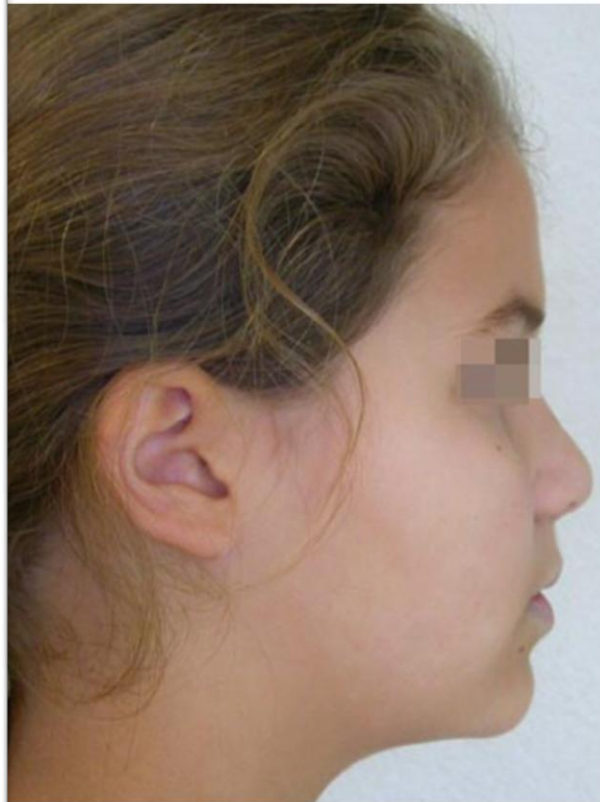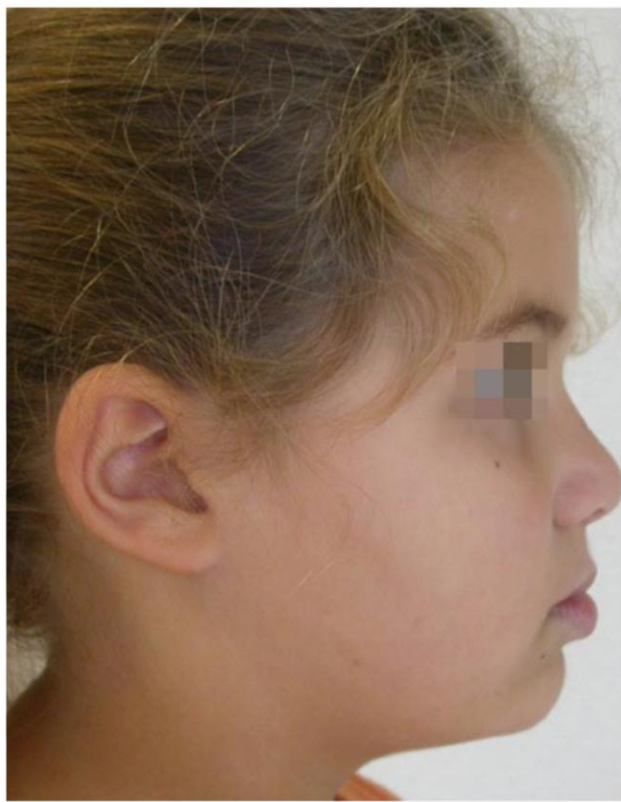# Comparaison

## Avant / Après

Avant traitement  
(16/07/04)

**18 mois** après  
(29/11/06)

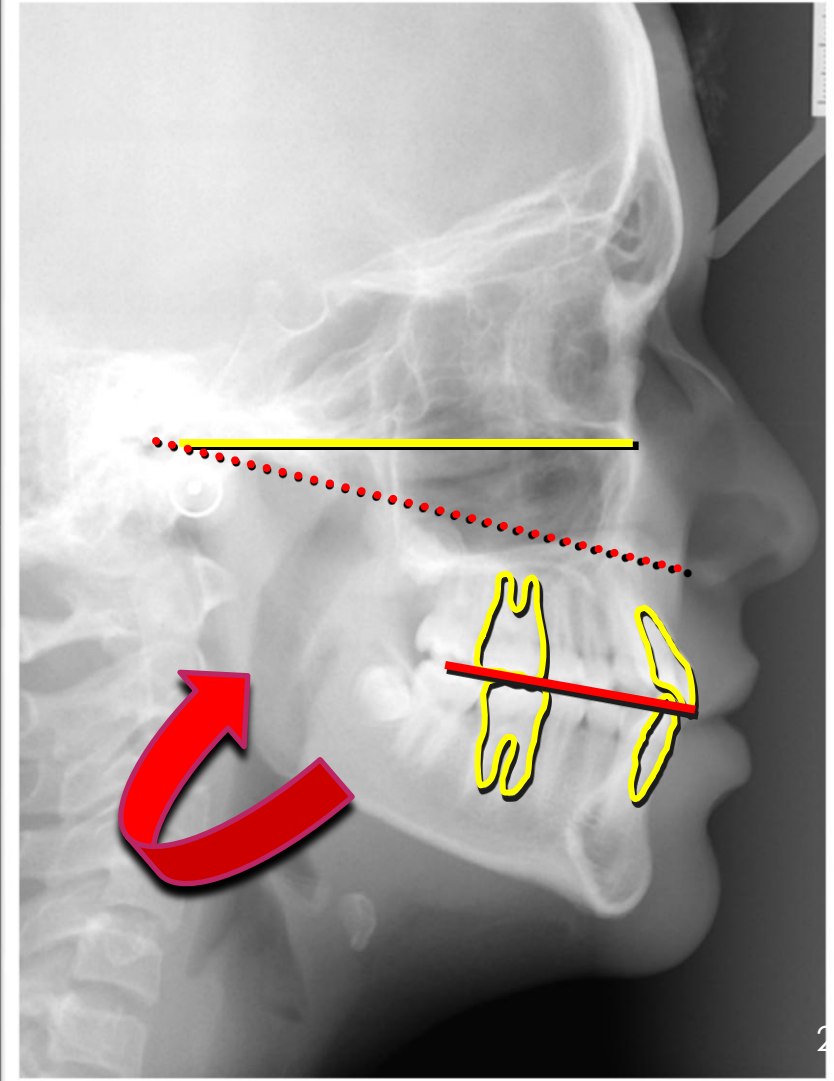
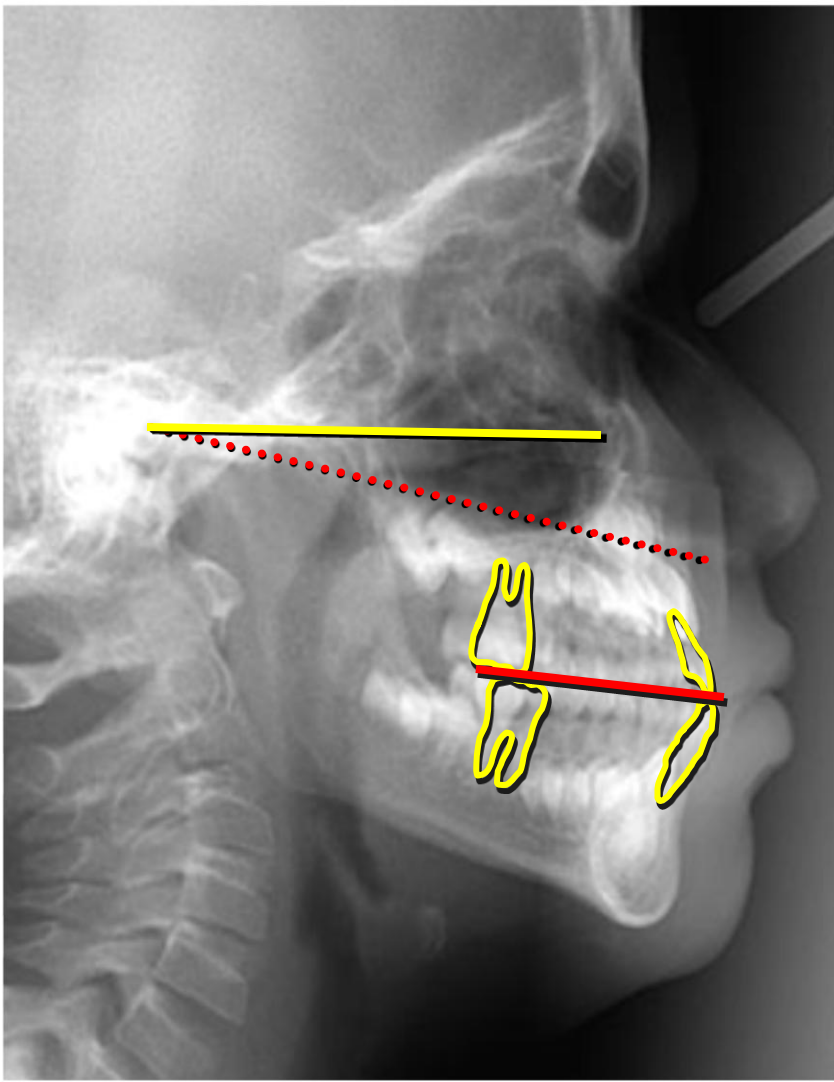
**53 mois** après  
(16/12/09)



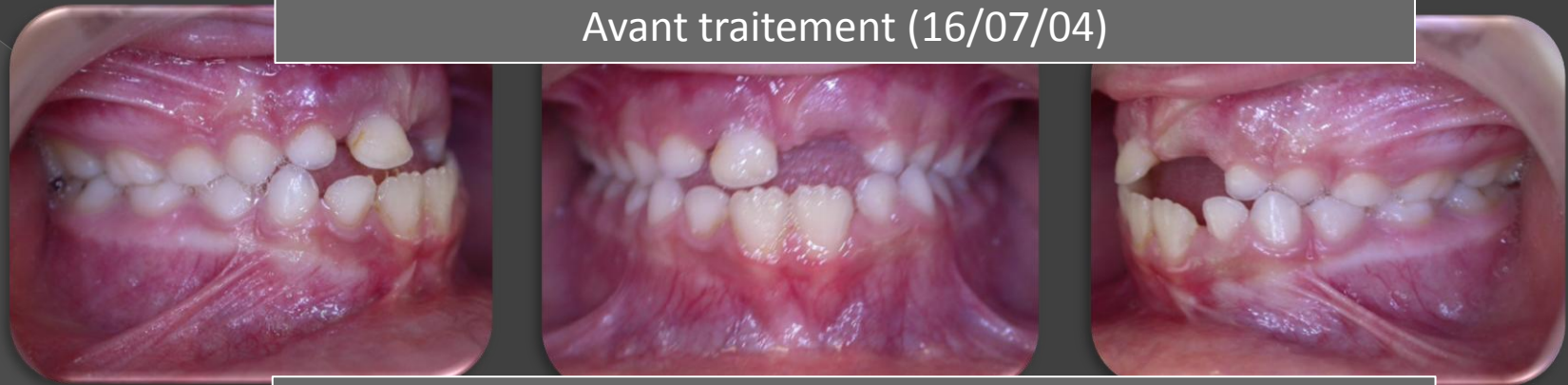Laura L.

Avant traitement  
(16/07/04)

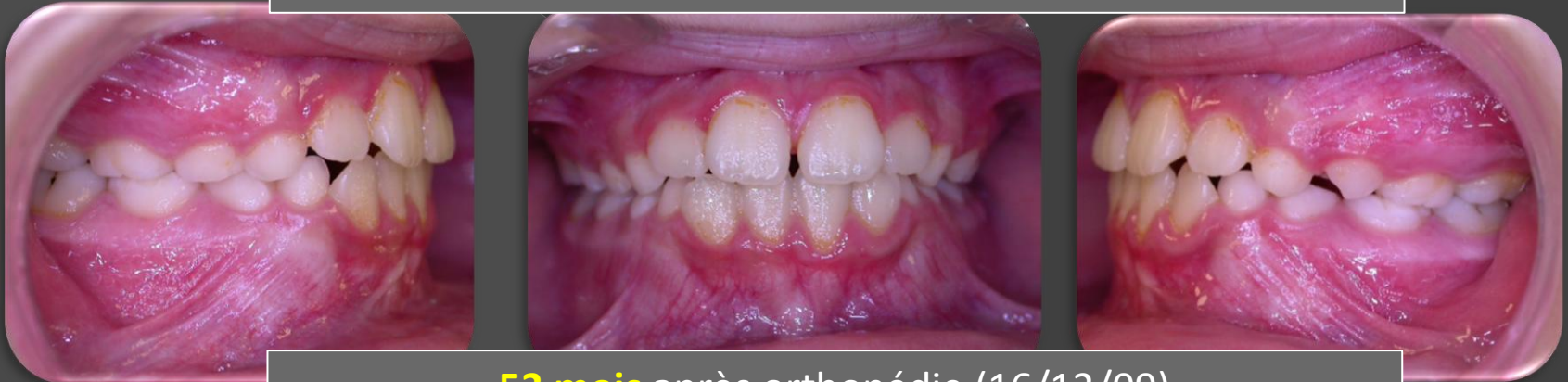53 mois après orthopédie  
(16/12/09)



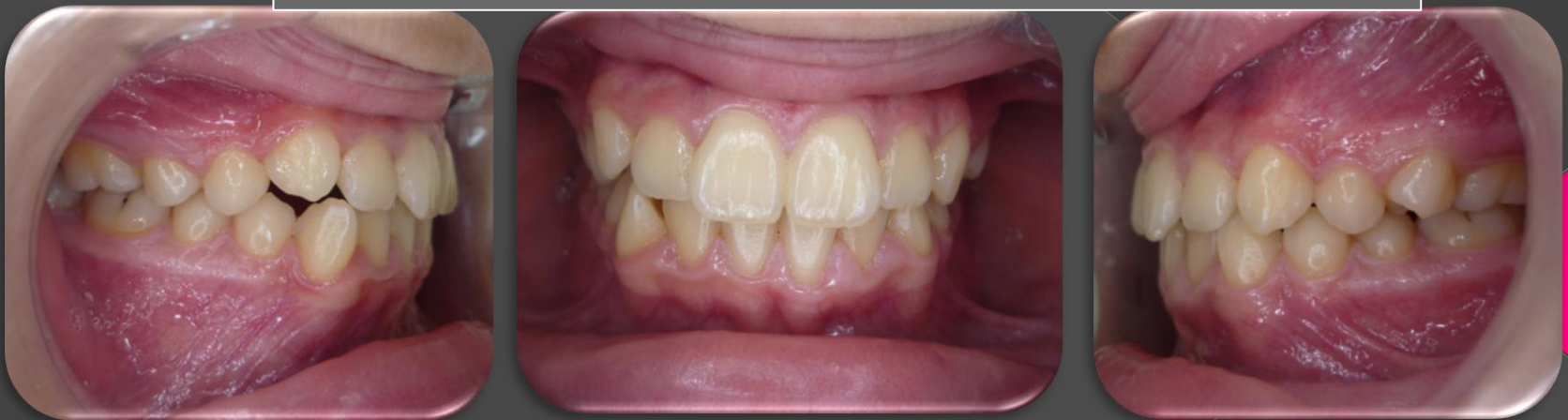Avant traitement (16/07/04)



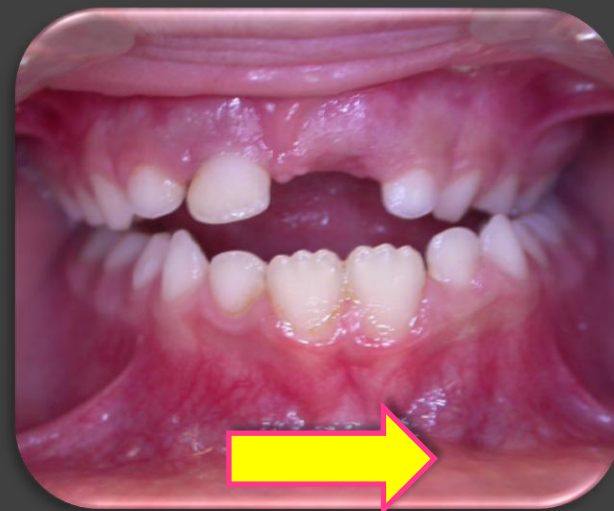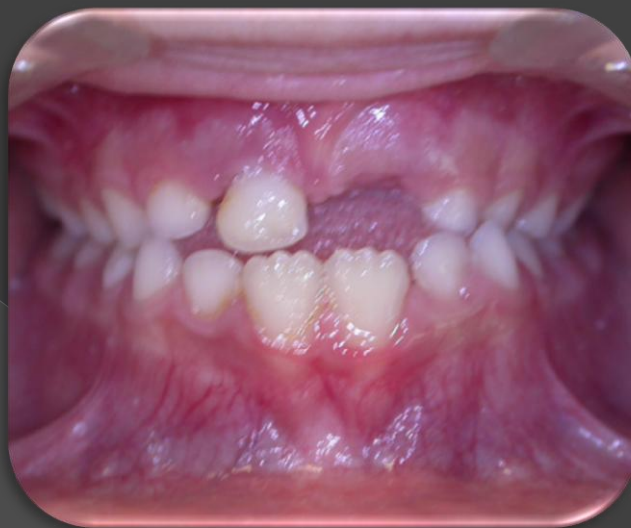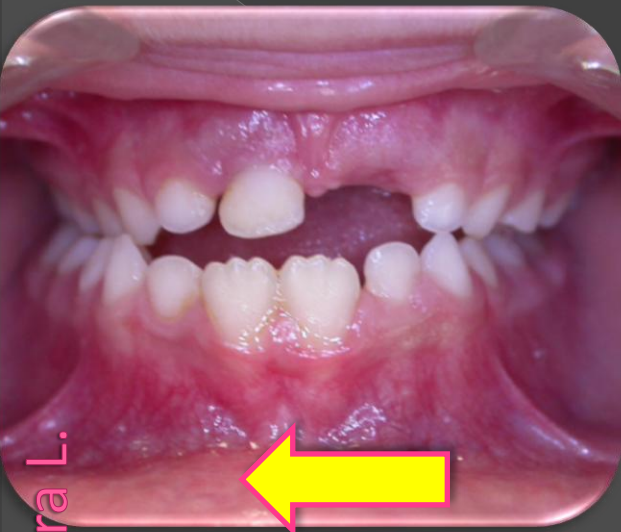**18 mois** après orthopédie (29/11/06)



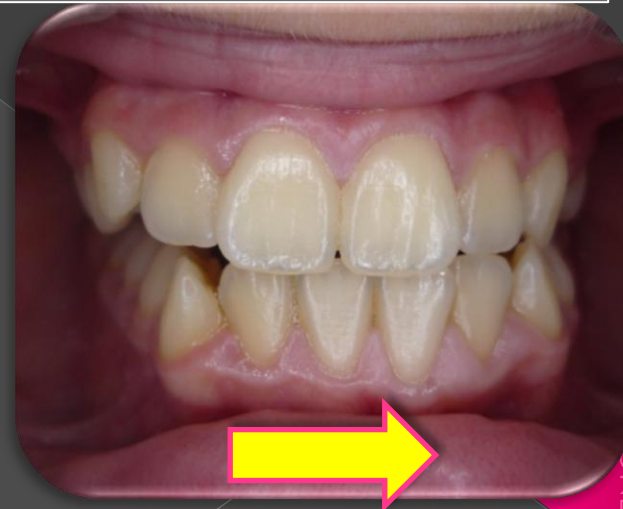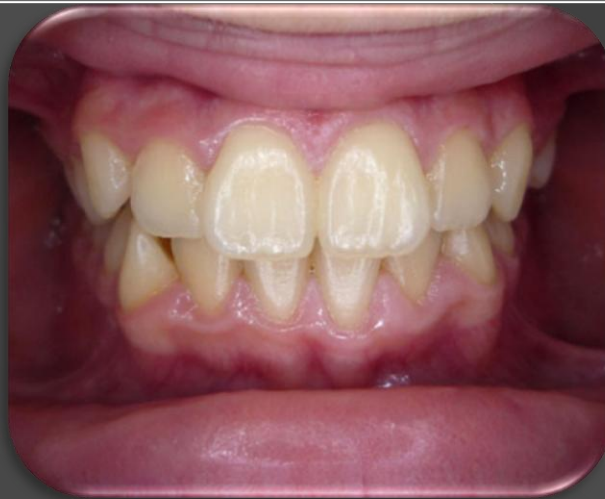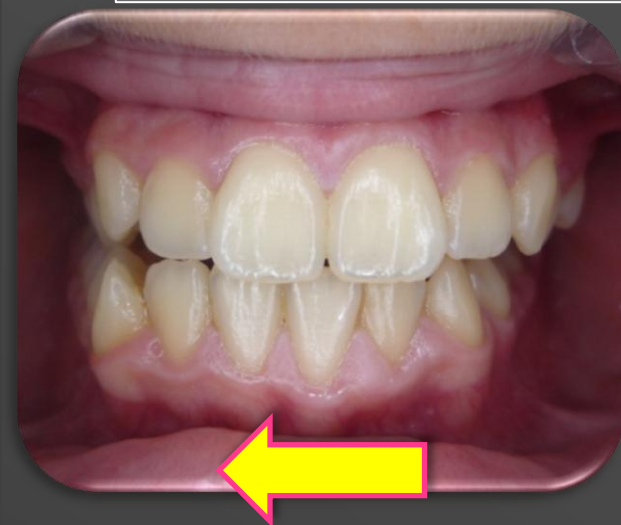**53 mois** après orthopédie (16/12/09)



Cinématique avant traitement (16/07/04)



Cinématique 53 mois après OP et avant orthodontie (16/12/09)



Laura L.