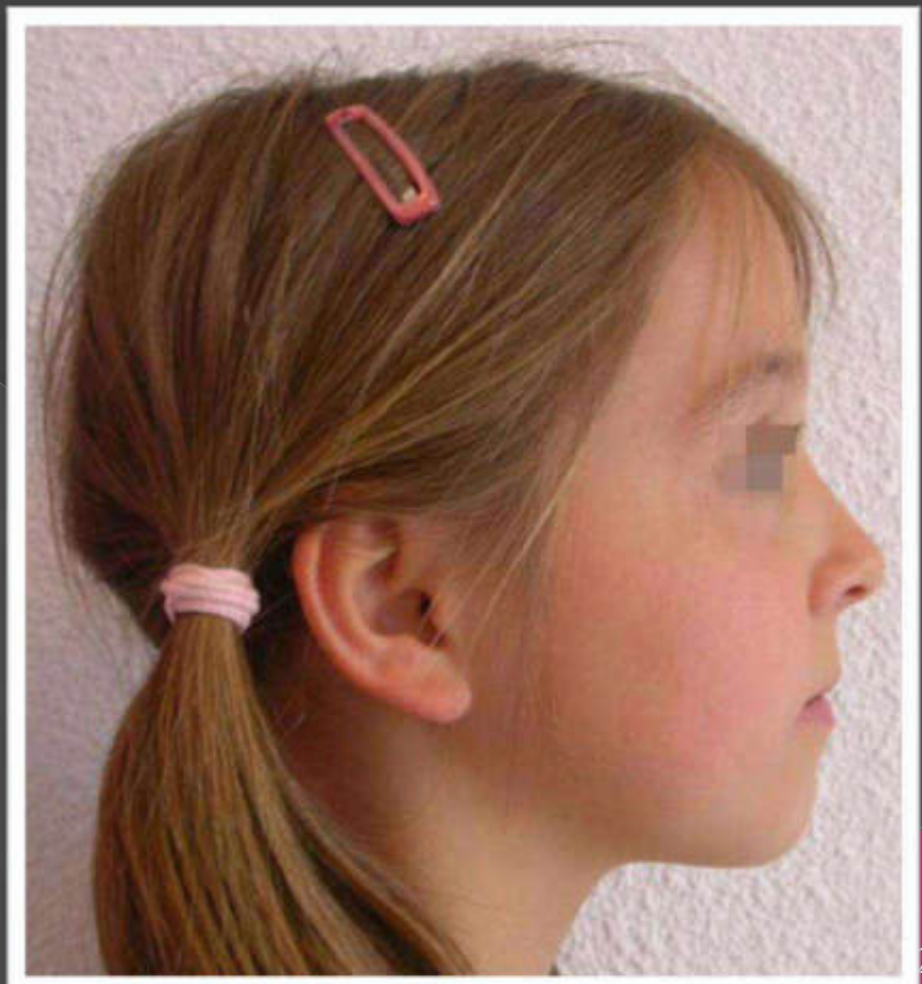
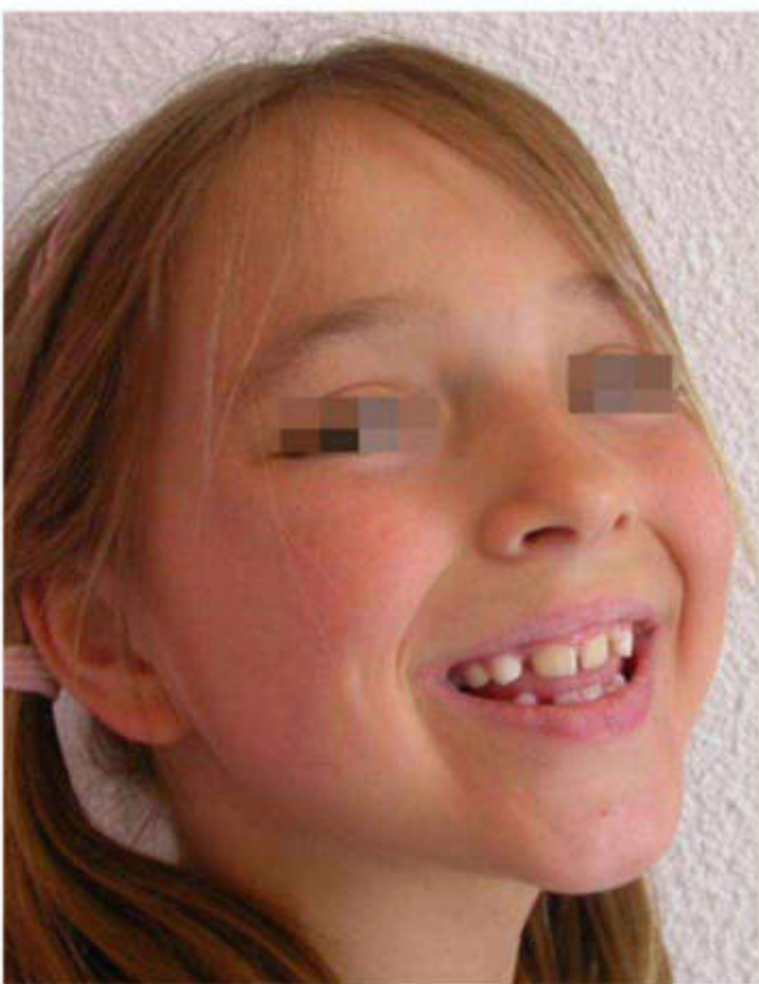
Lise F. Née le 22/06/98

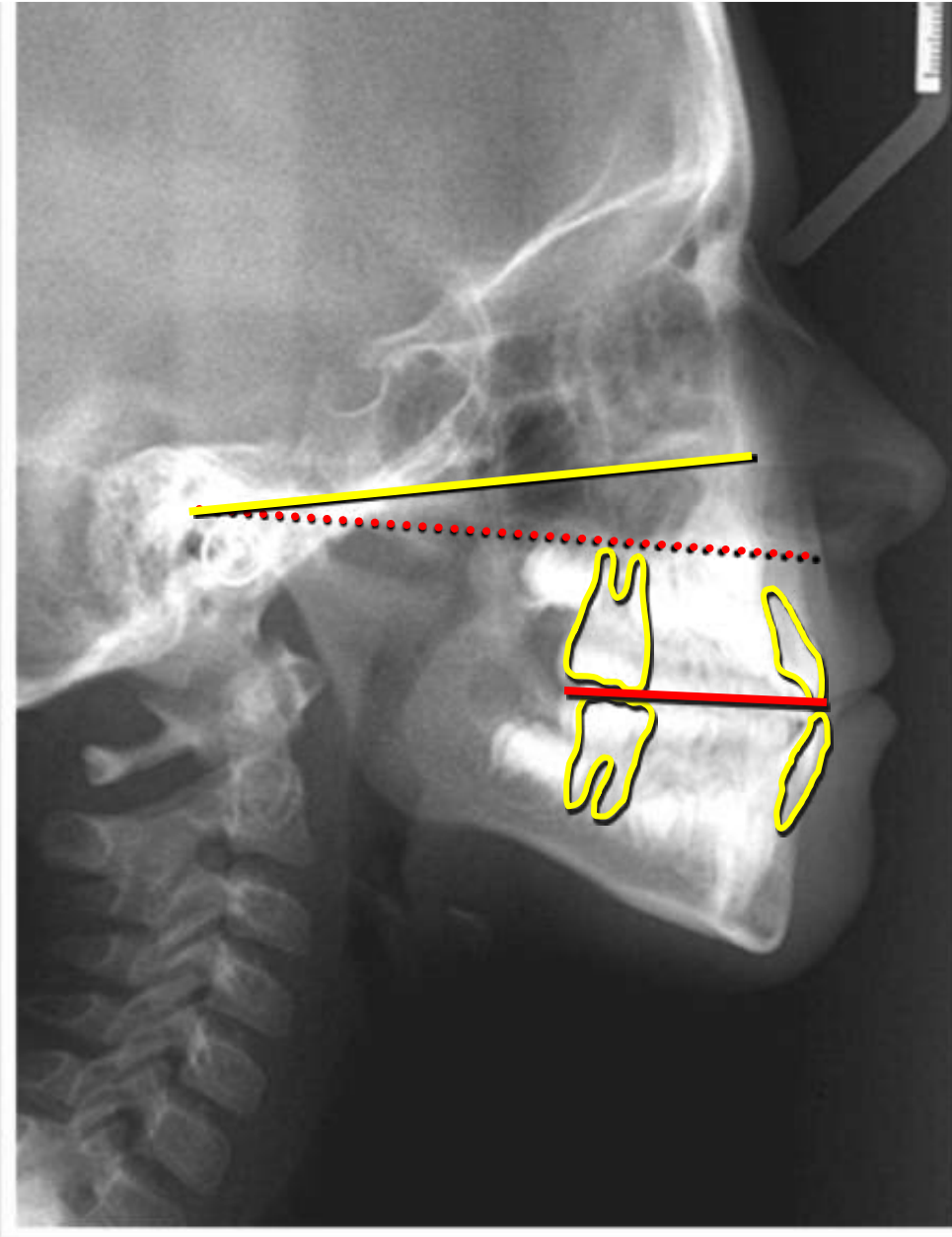
Début de traitement : 26/09/06 Fin de traitement : 21/05/07

Durée du traitement OP: 8 mois



Lise F.

Téléradiographie avant traitement (07/06/06)

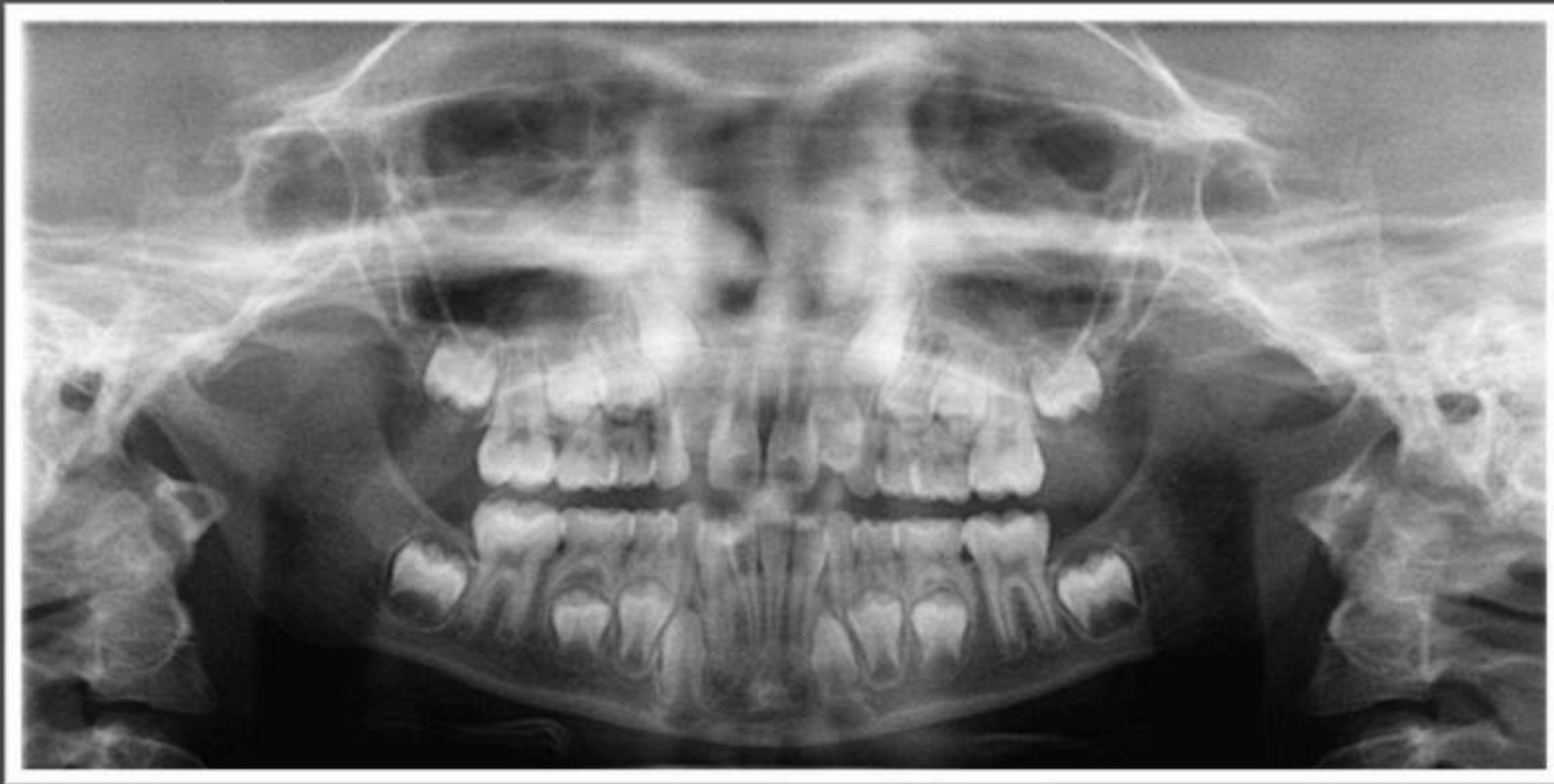


AoBo = -3 mm

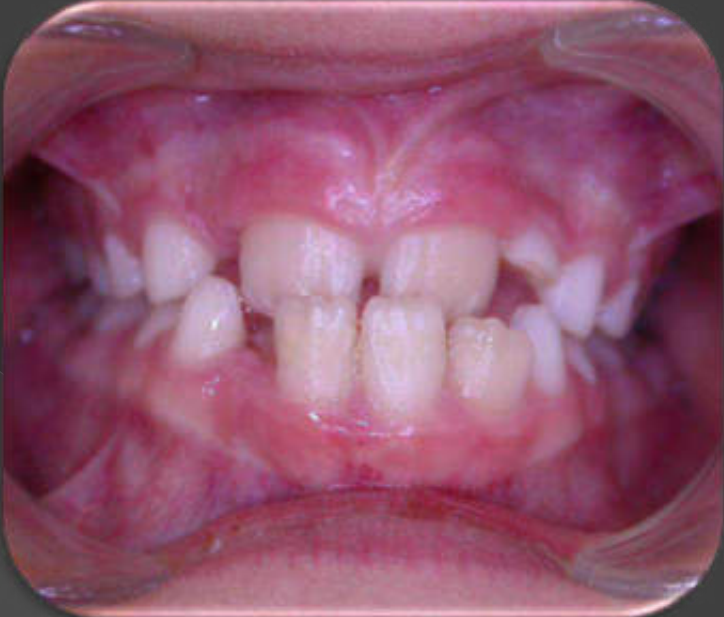FMA = 30°

GoGn-SN = 44°

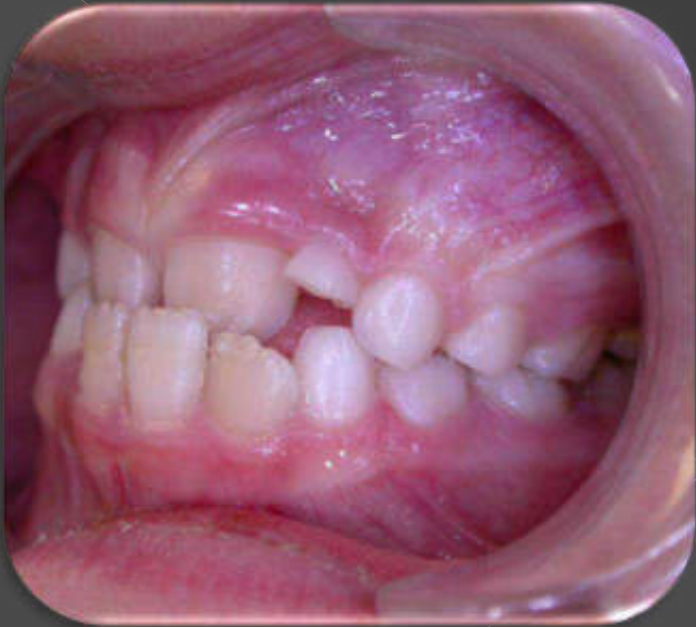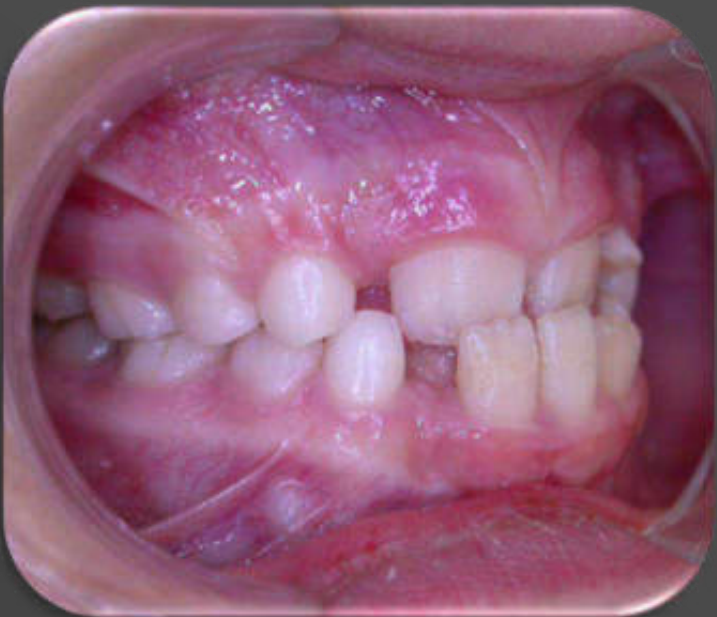Panoramique avant traitement (07/06/06)



Lise F.

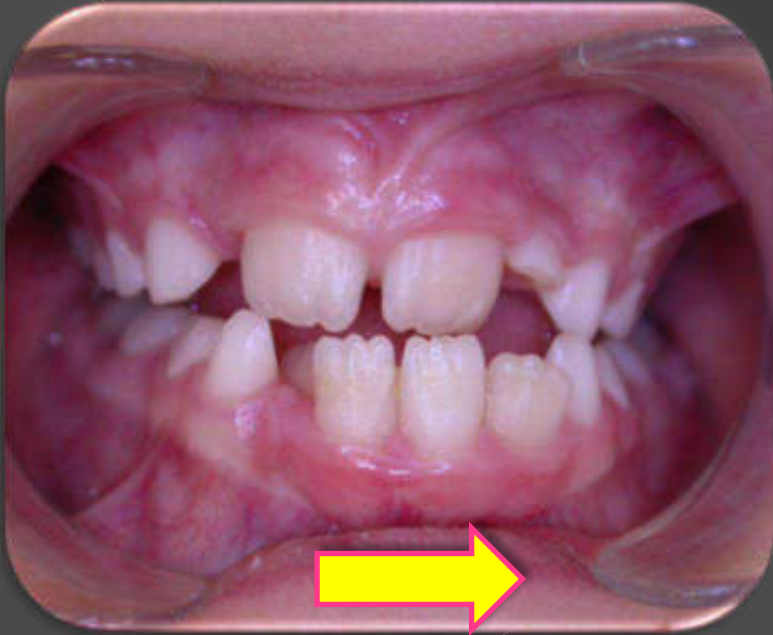
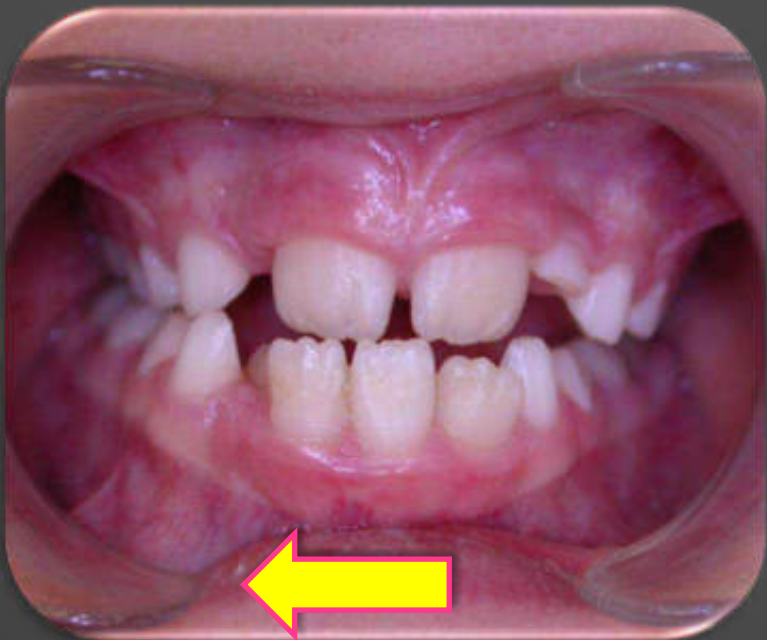
Début de traitement (07/06/06)

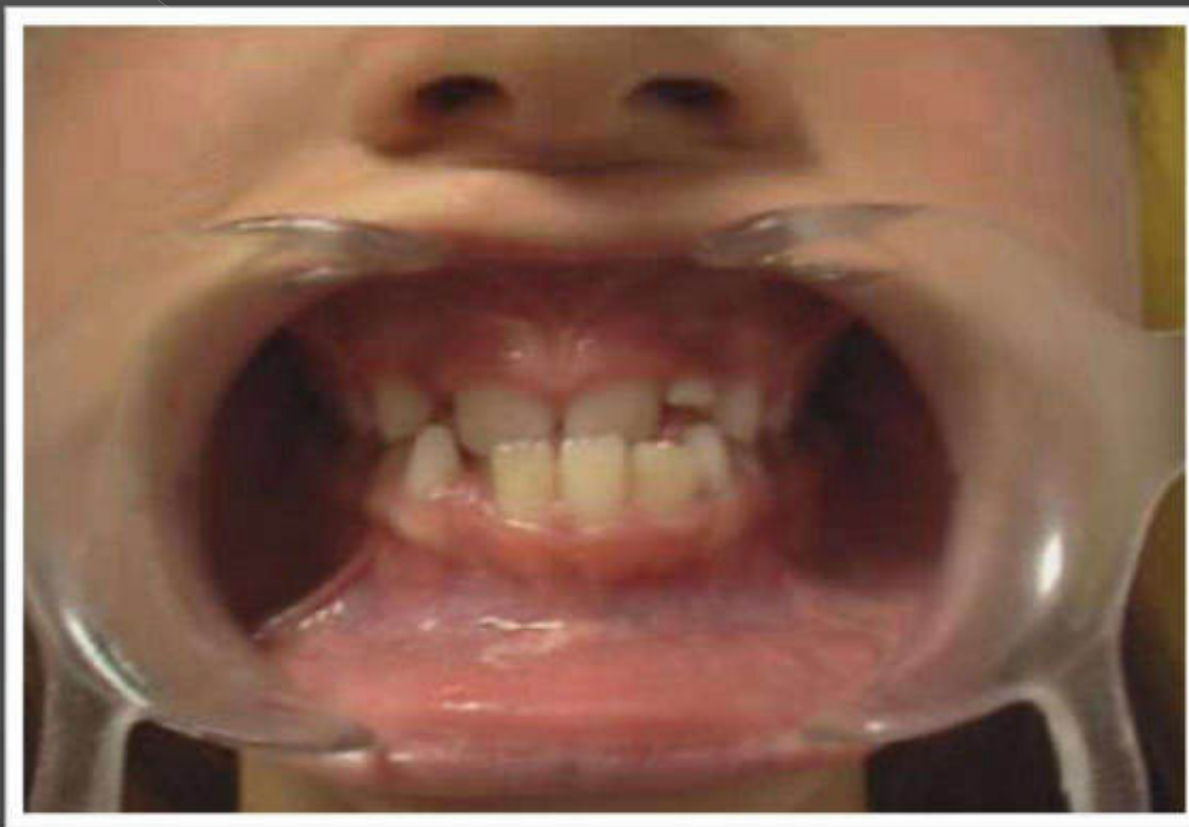



Début de traitement (07/06/06)



Vidéo avant traitement (13/09/06)



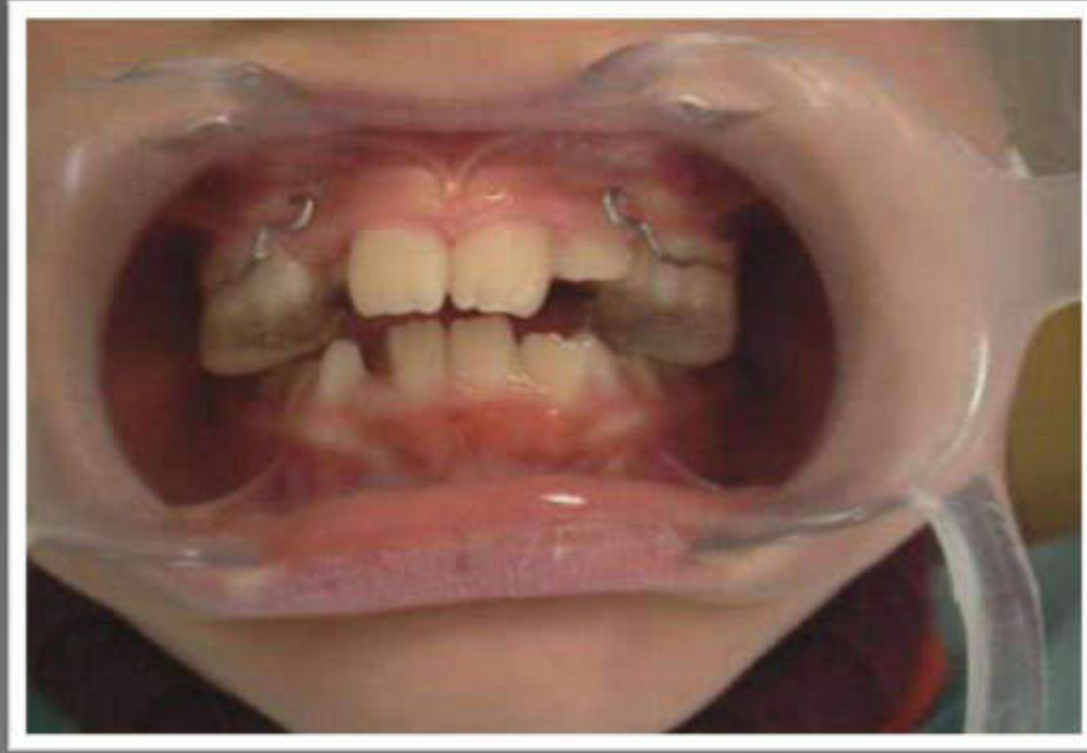Le 26/09/06

Pose de la gouttière orthopédique

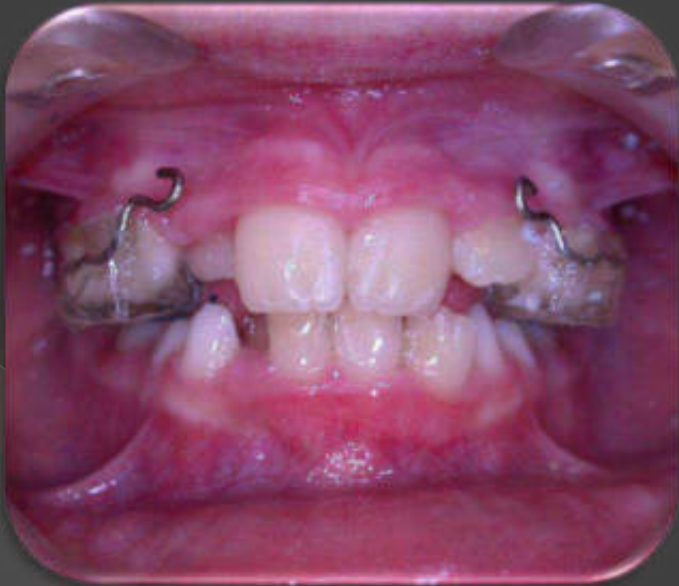Le 22/11/06

Première séance de de meulages T1

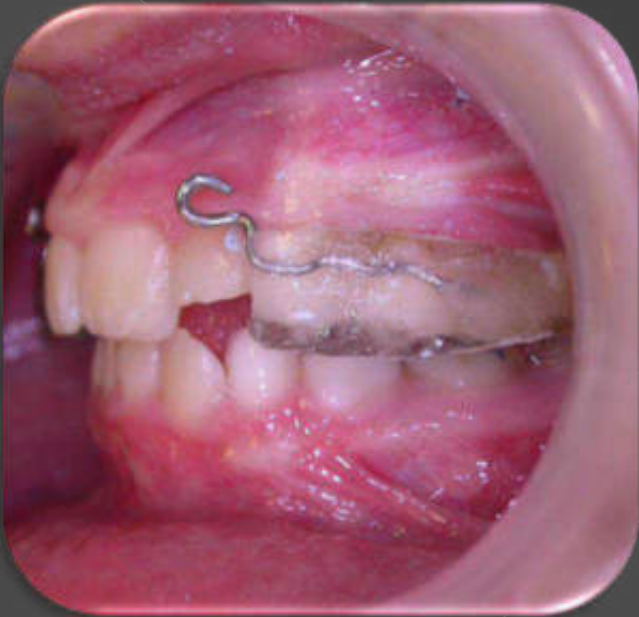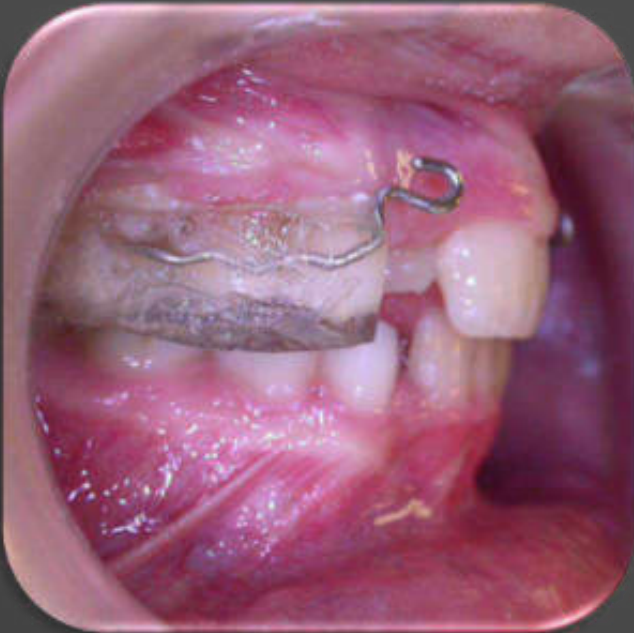Séance de meulages T1 T2 T3 (24/01/07)



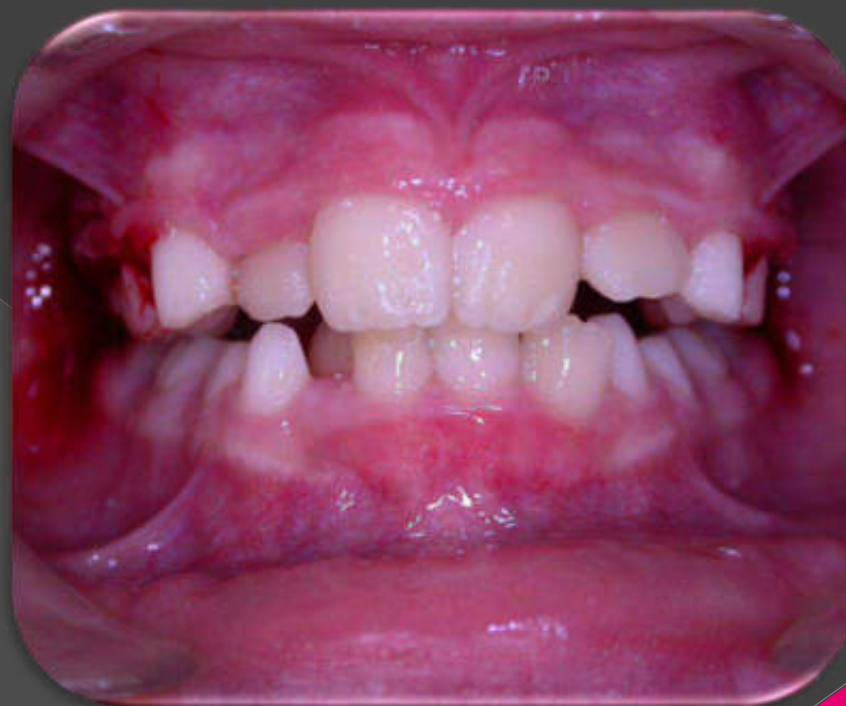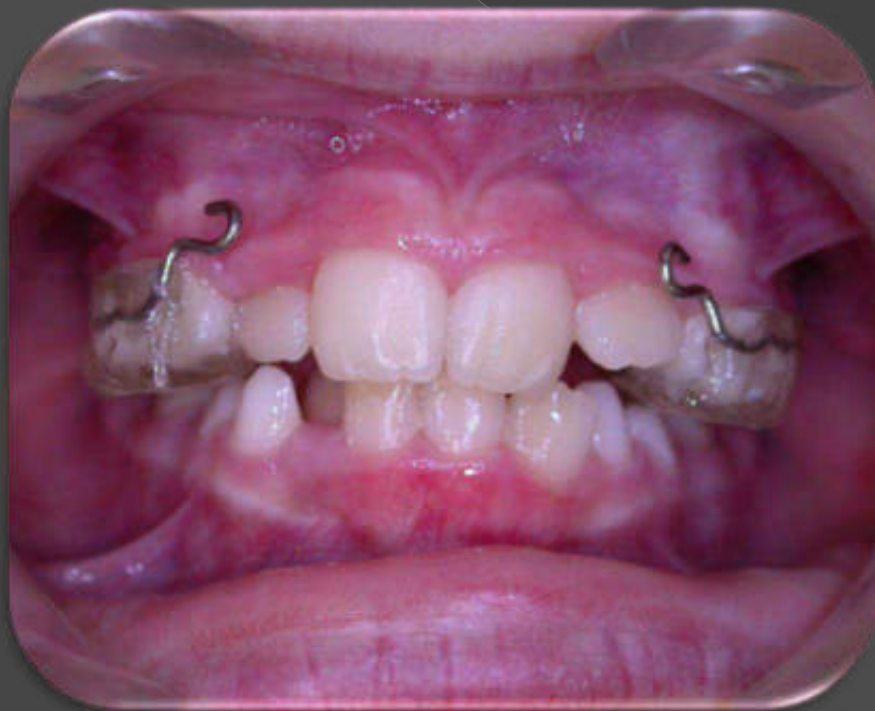Lise F.



5 mois après le début du traitement (28/02/07)

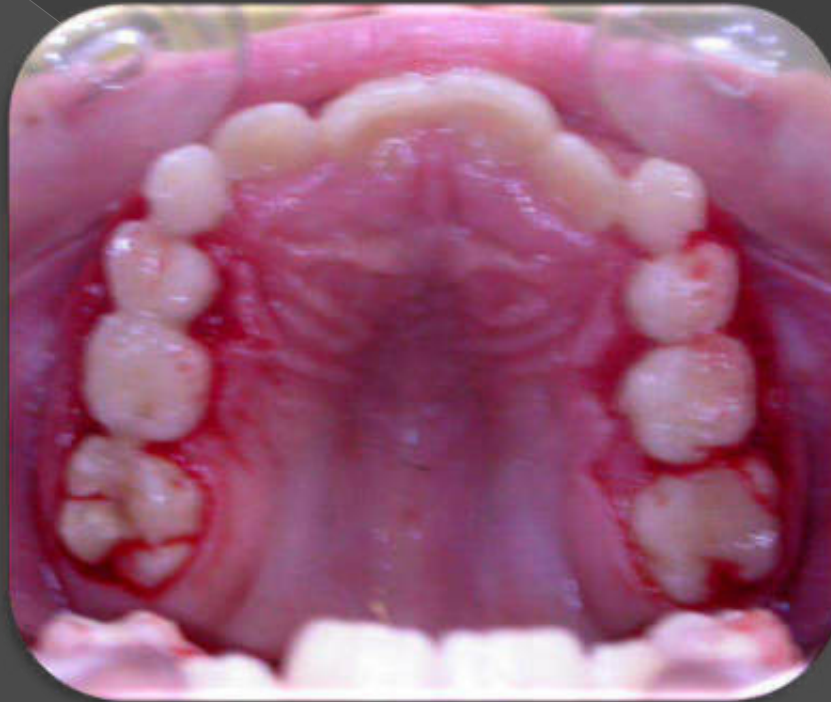

Avant / Après la dépose de la gouttière (21/05/07)

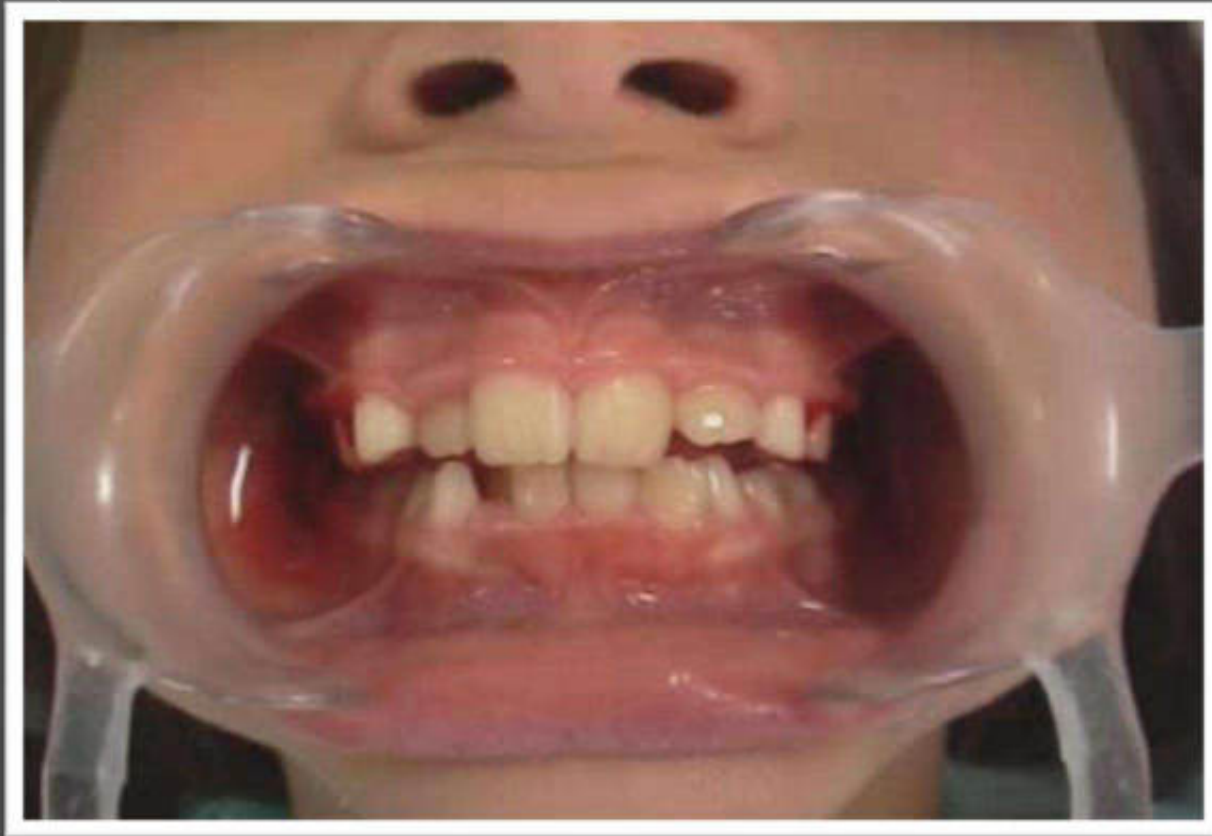

Lise F.

**Vue occlusale après la dépose de la gouttière
(21/05/07)**



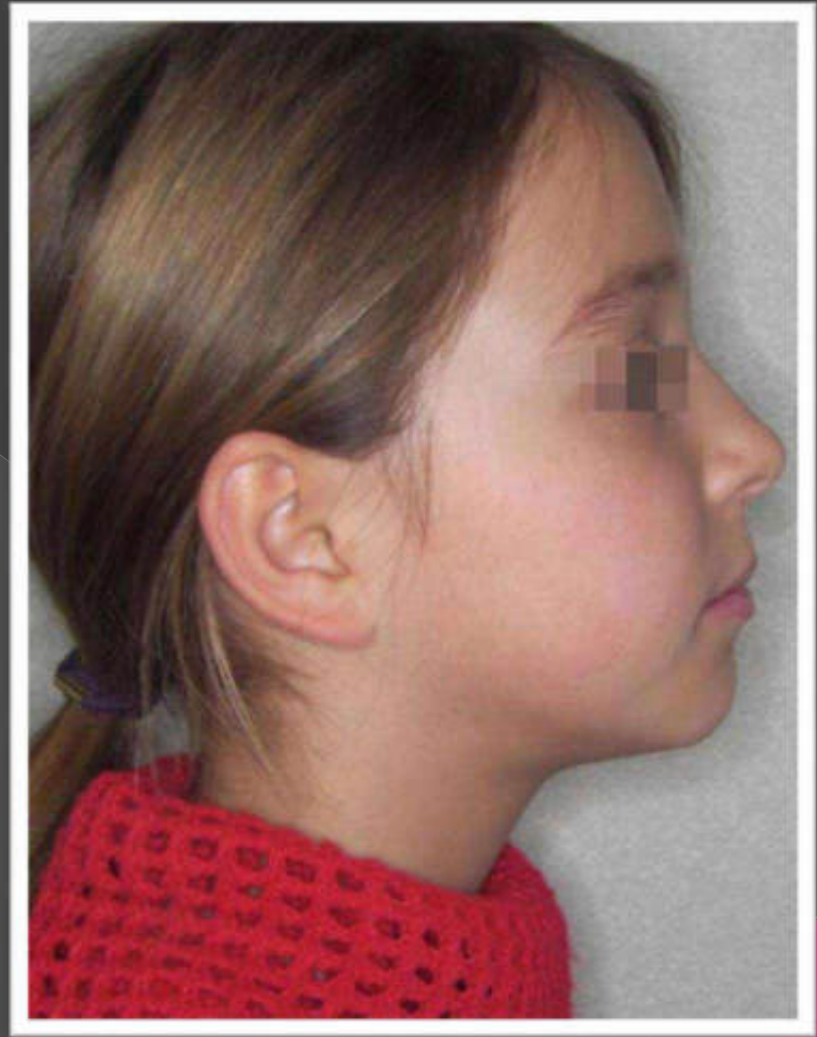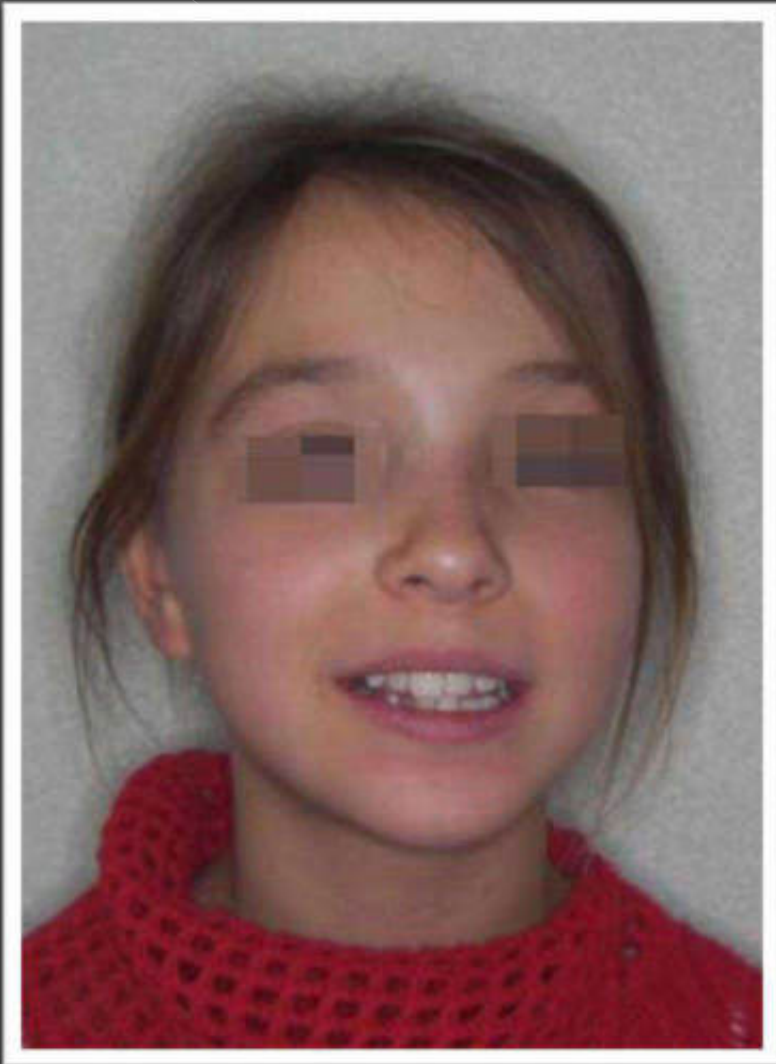Vidéo après la dépose de la gouttière (21/05/07)



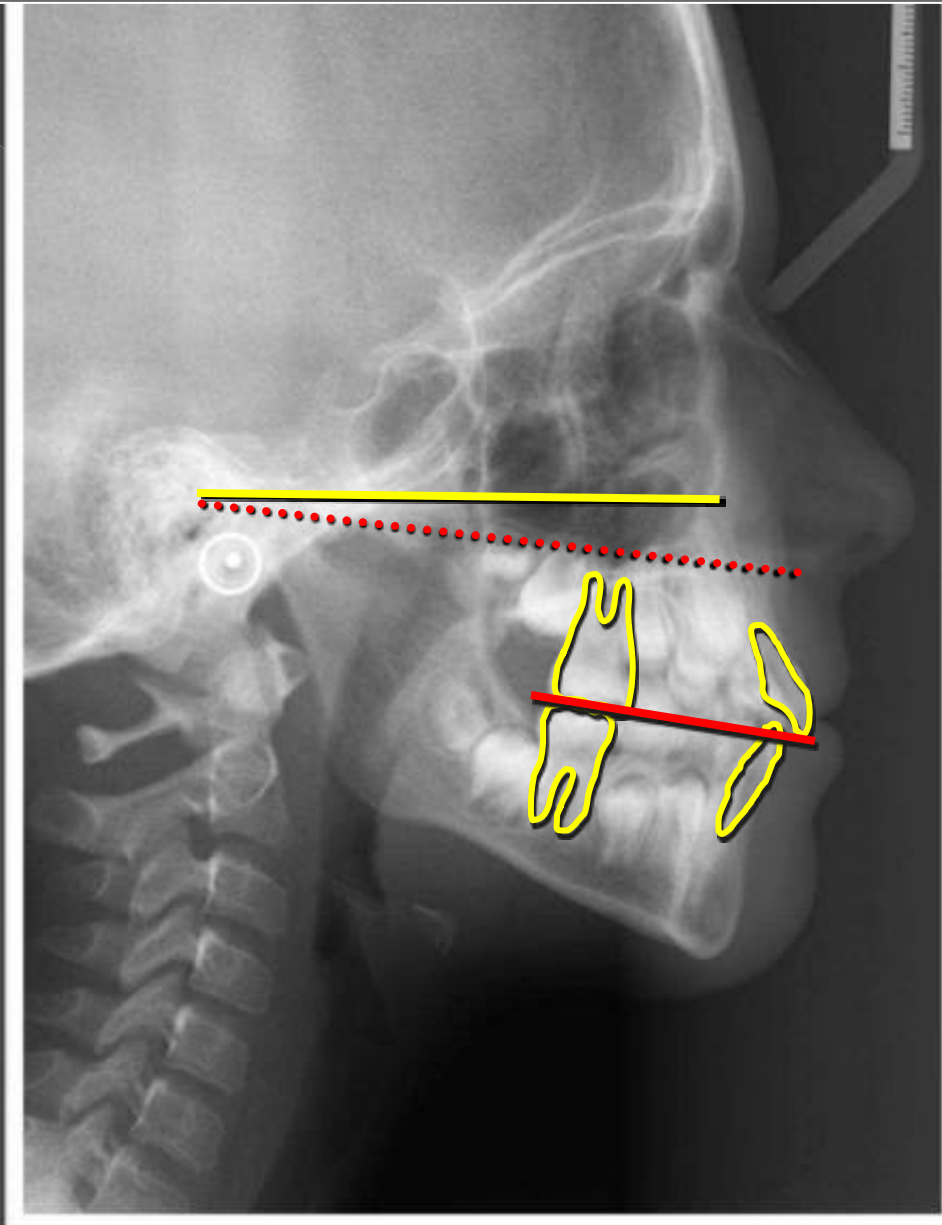
Lise F.

16 mois après l'orthopédie (16/01/08)

Lise F.

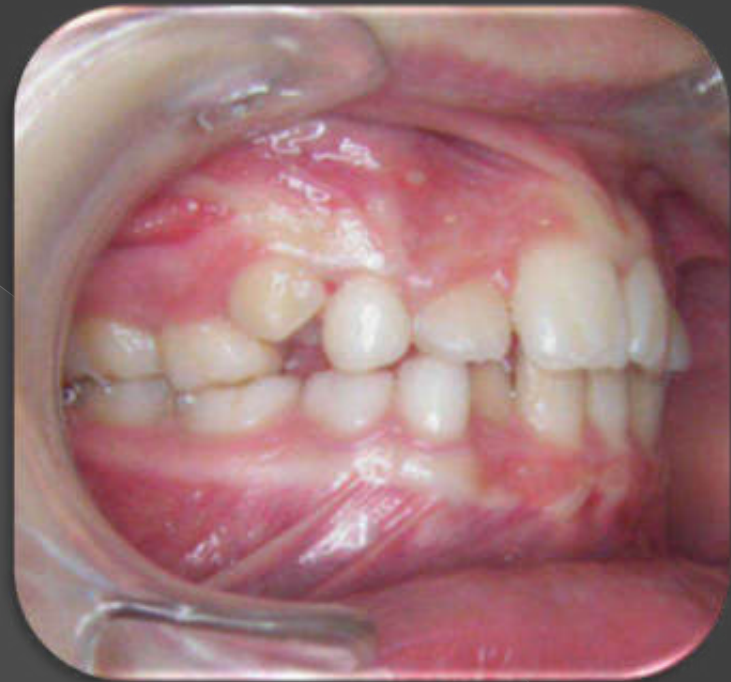
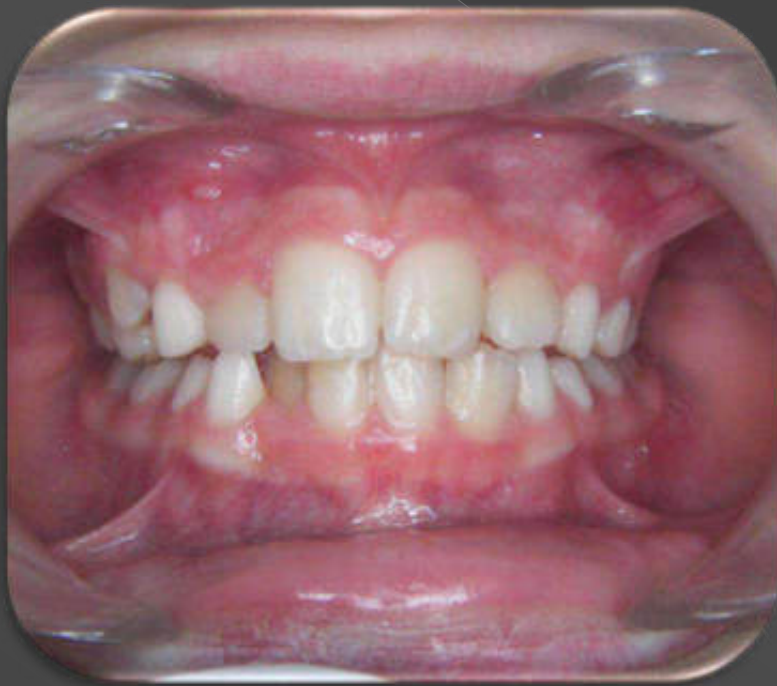
Téléradiographie 16 mois après l'orthopédie (16/01/08)

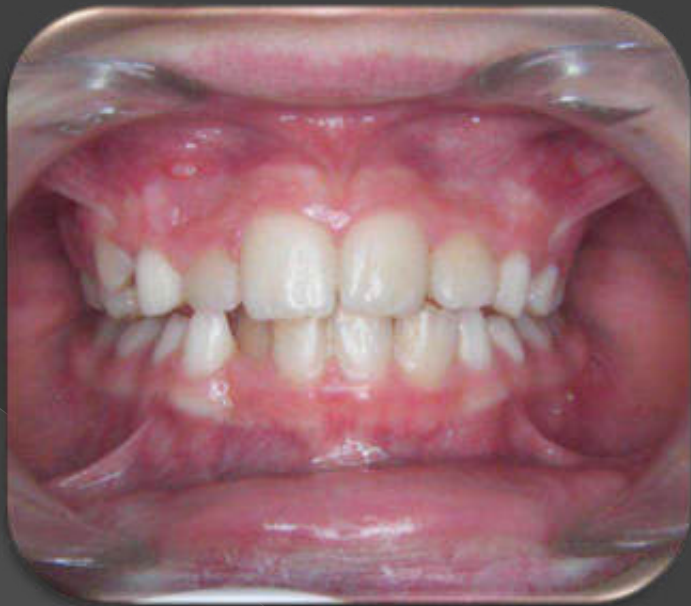

Lise F.

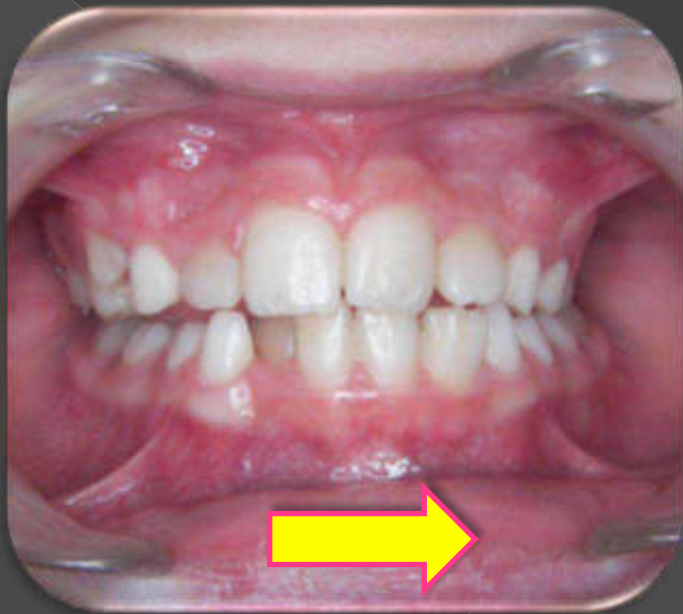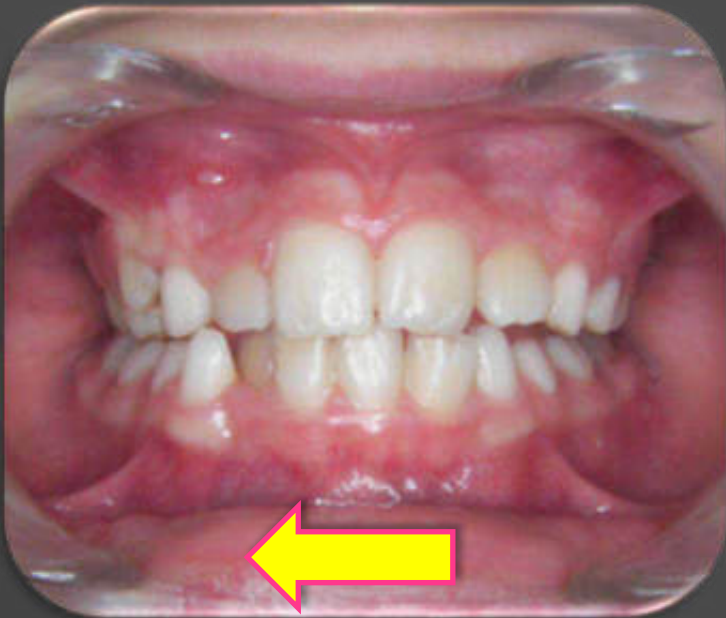16 mois après l'orthopédie (16/01/08)



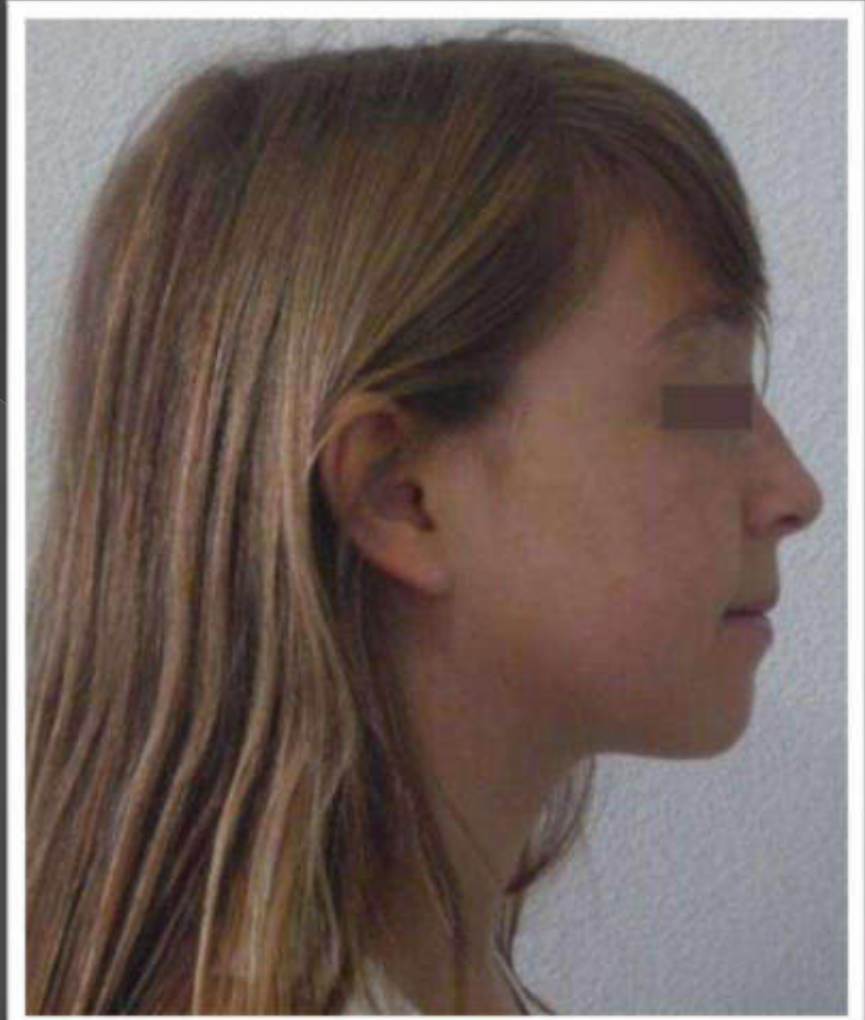Lise F.



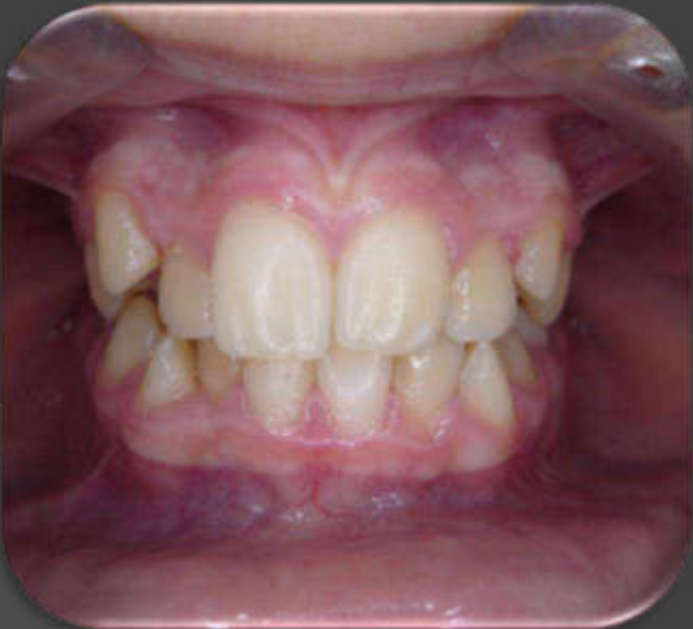16 mois après l'orthopédie (16/01/08)



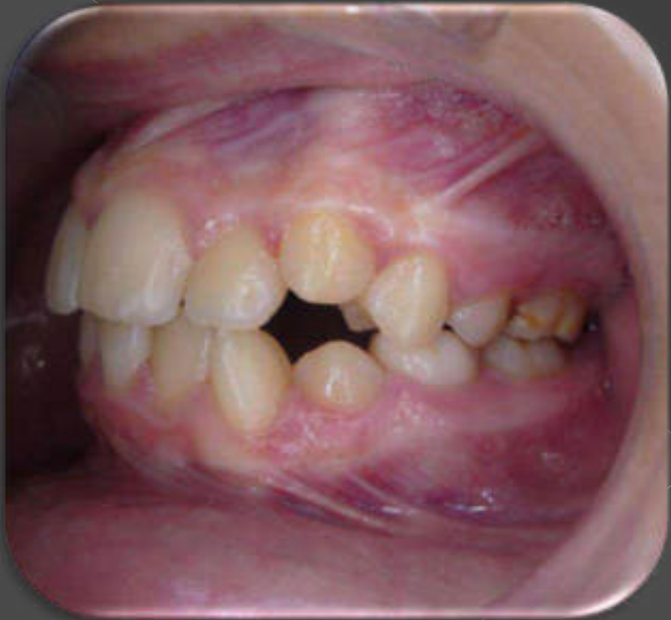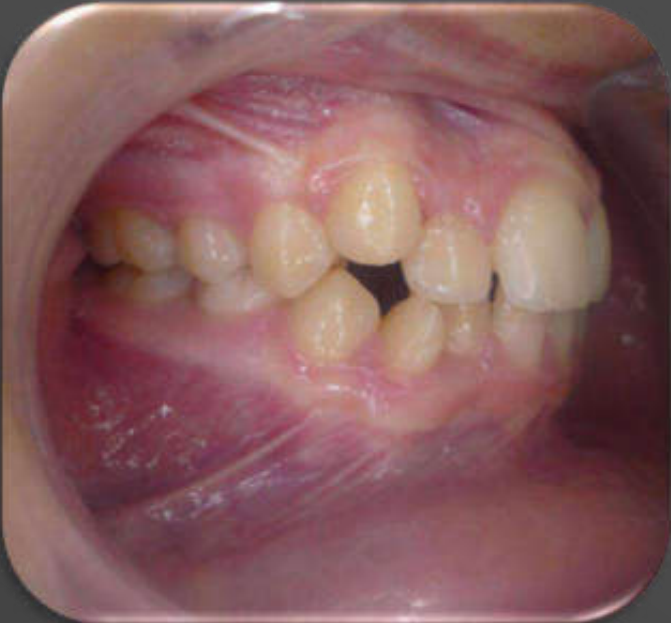23 mois après l'orthopédie (01/07/09)

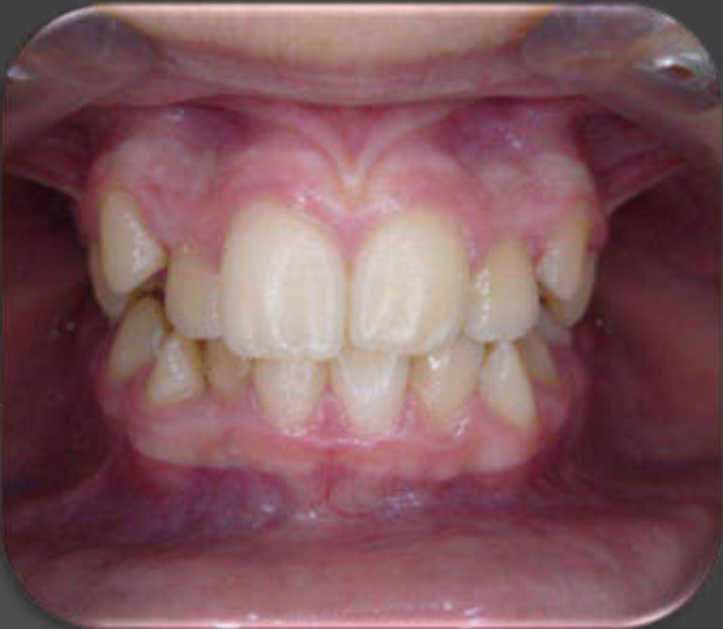

Lise F.

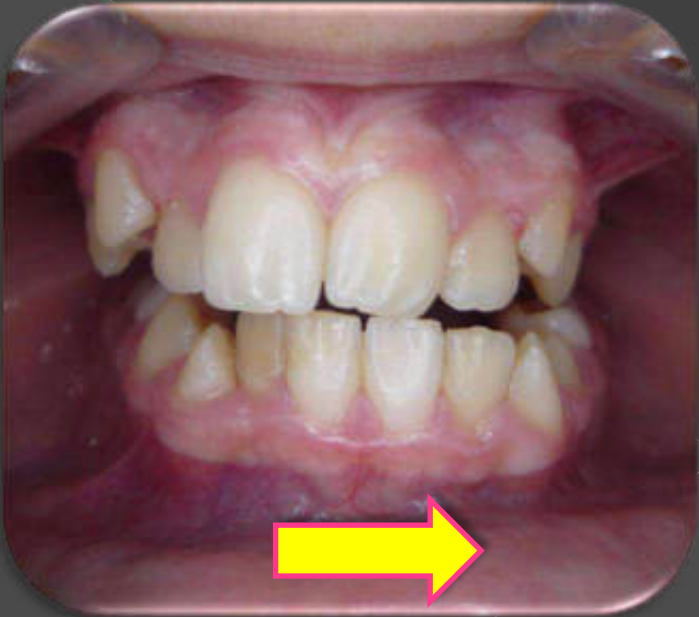
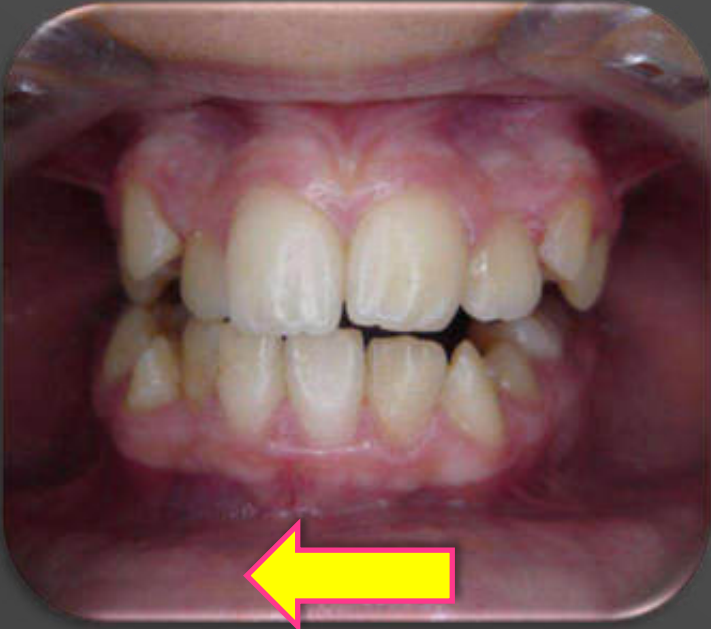
23 mois après l'orthopédie (01/07/09)

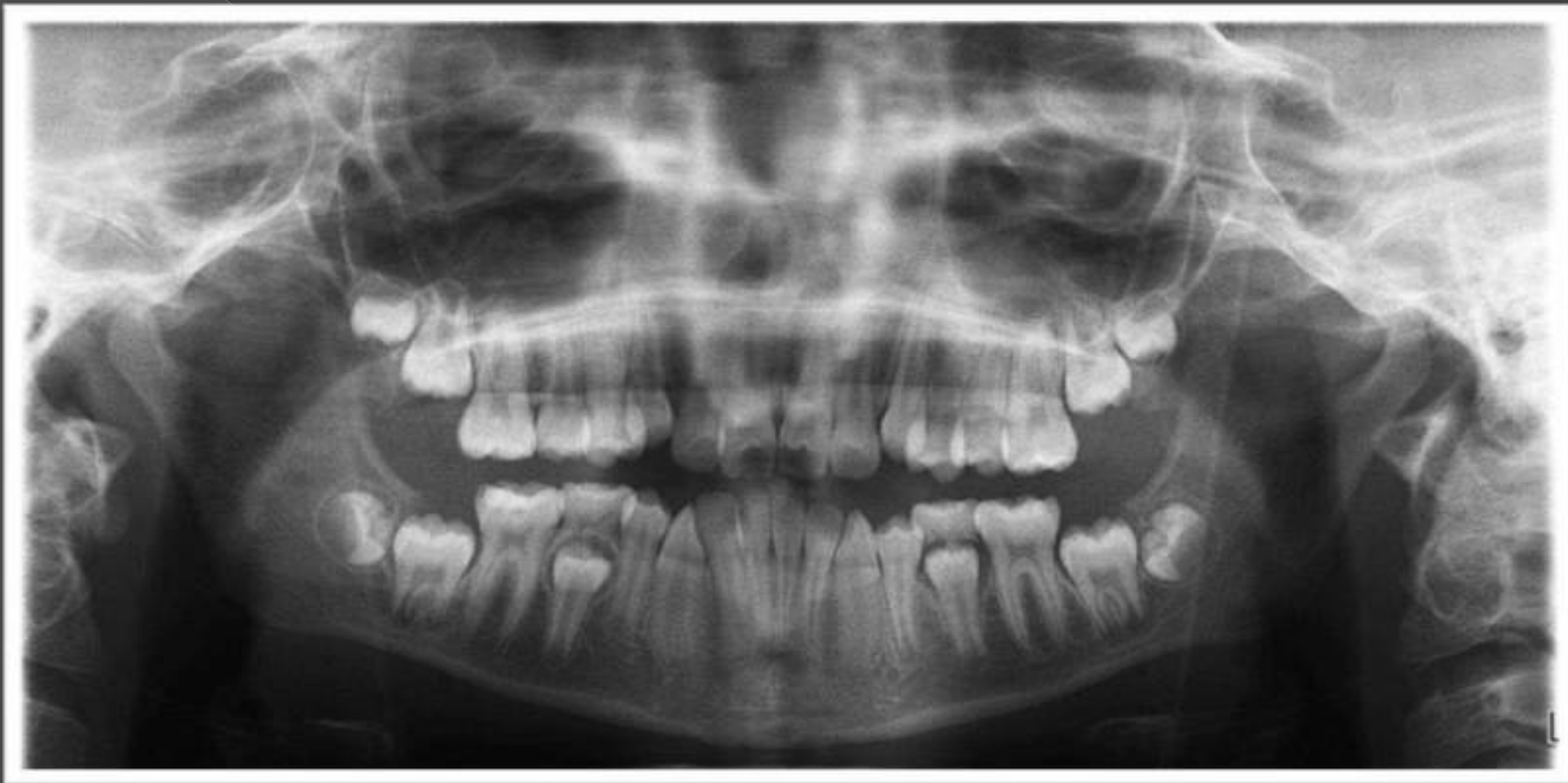



23 mois après l'orthopédie (01/07/09)

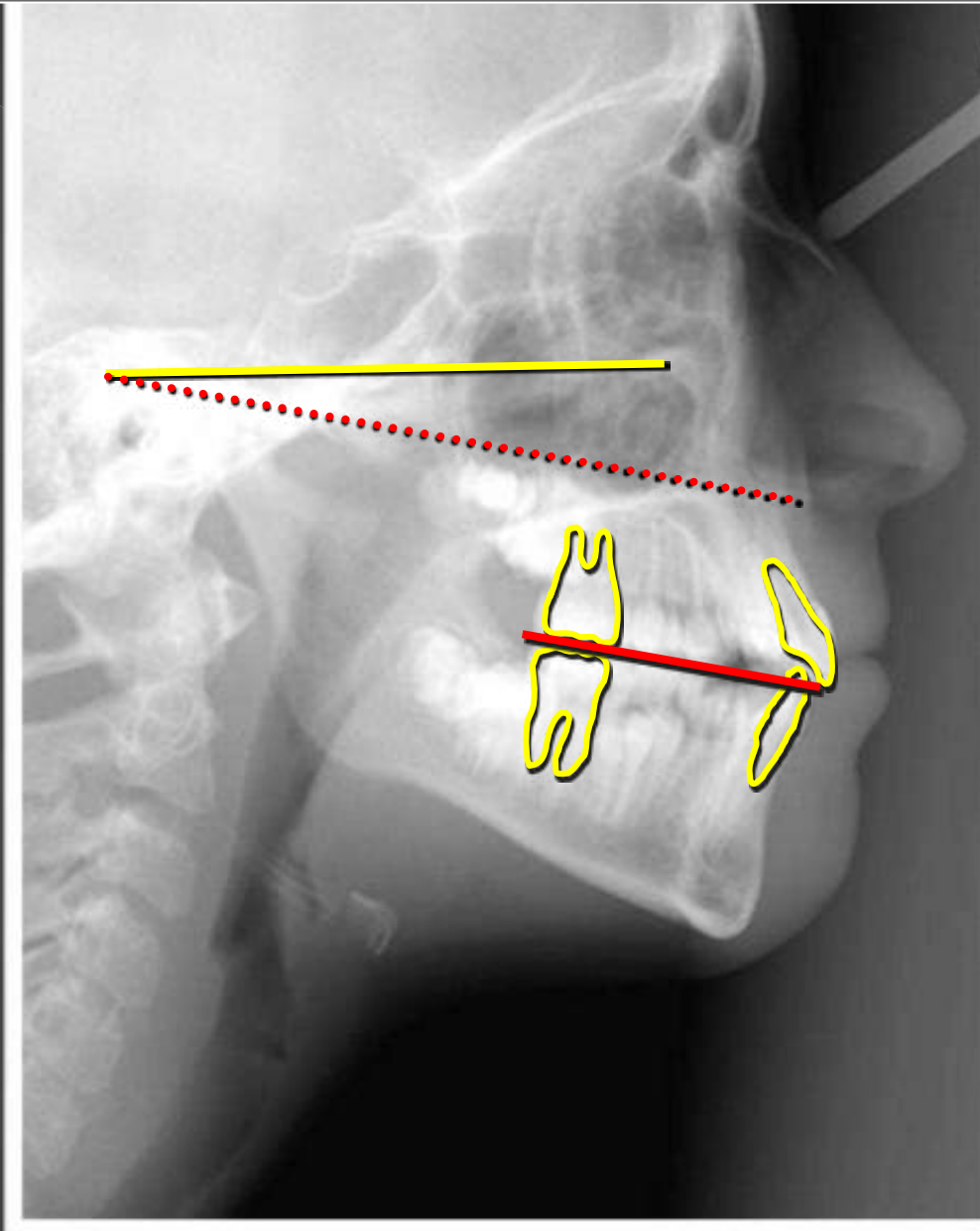


Panoramique **23 mois** après l'orthopédie (01/07/09)



Lise F.

Téléradiographie 23 mois après l'orthopédie (01/07/09)



AoBo = -1,5 mm

FMA = 34°

GoGn-SN = 48°

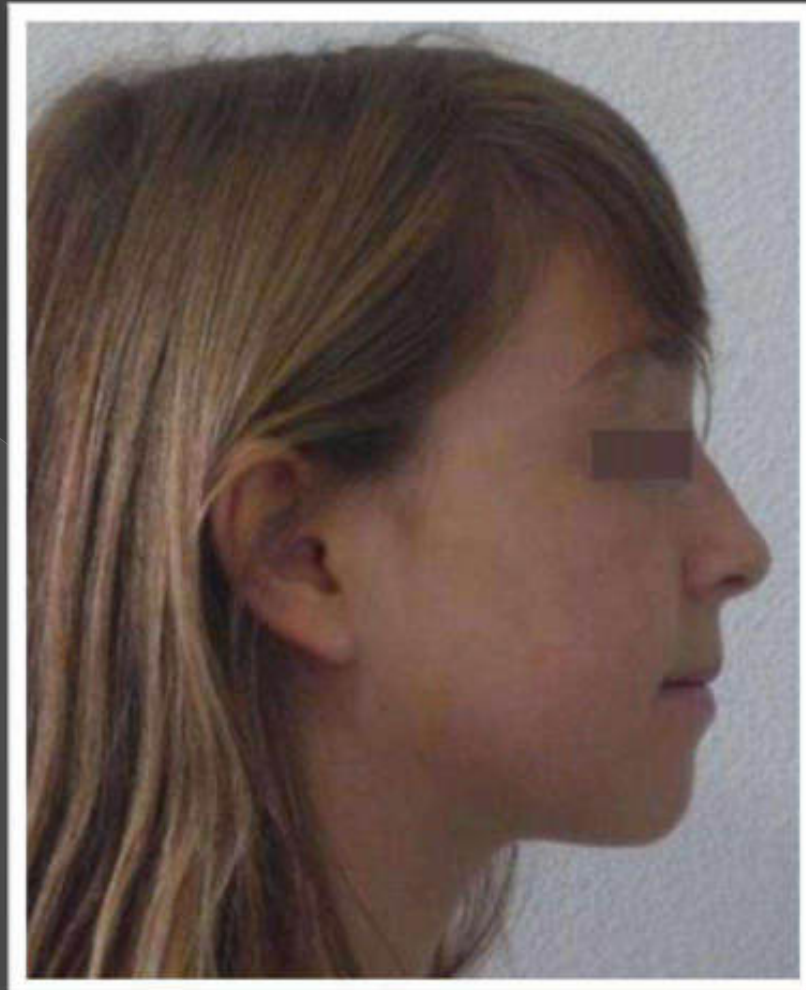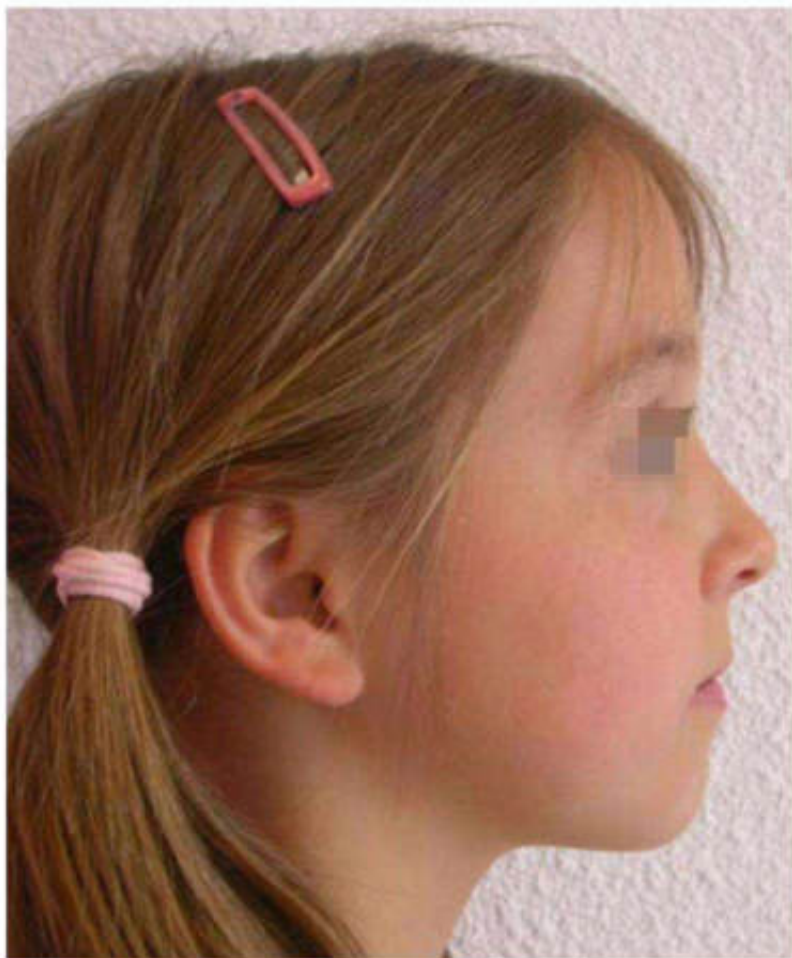Lise F.

Comparaison

Avant / Après

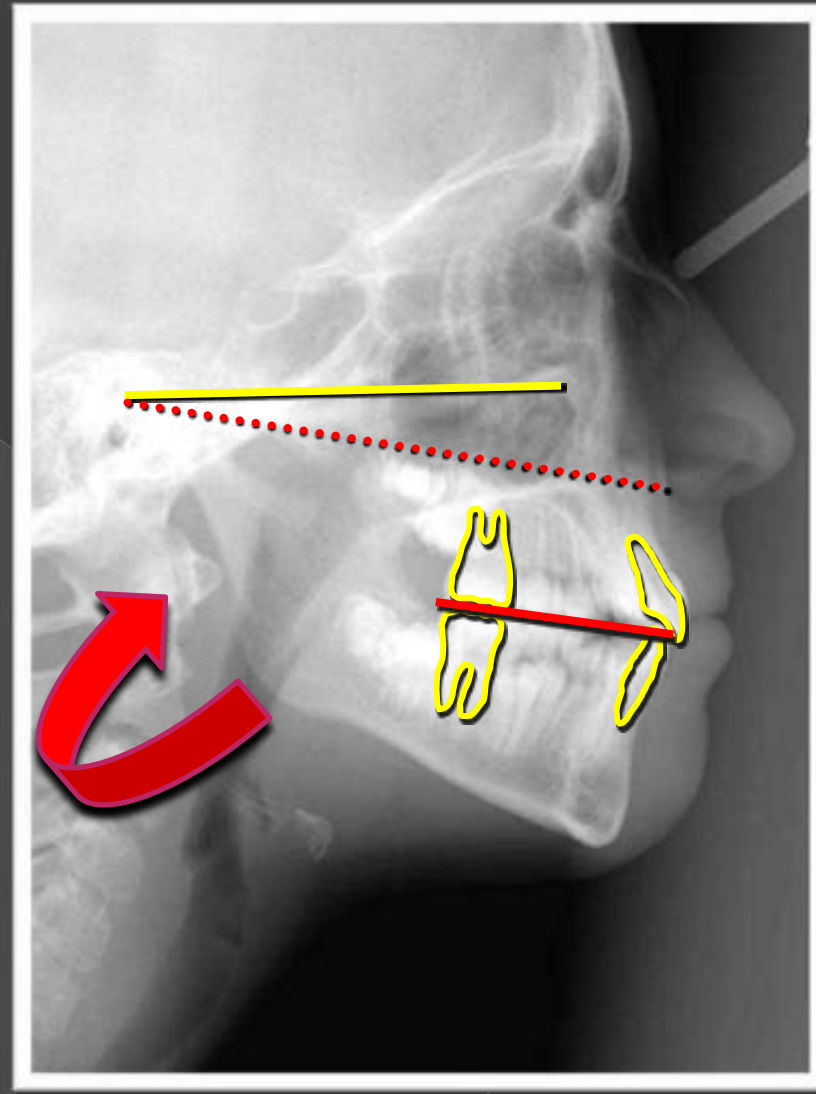
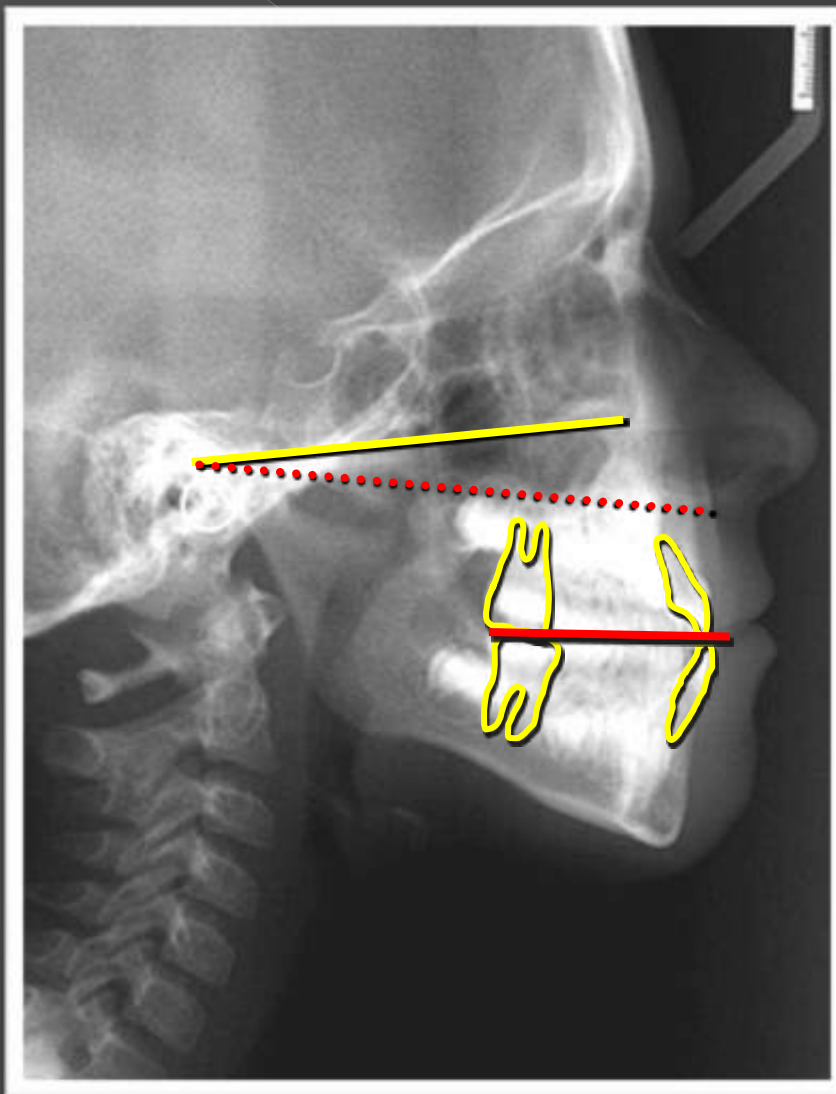
Avant traitement
07/06/06

23 mois après traitement
01/07/09



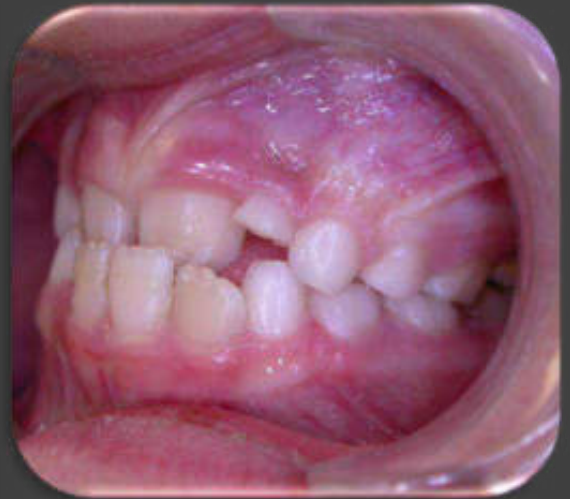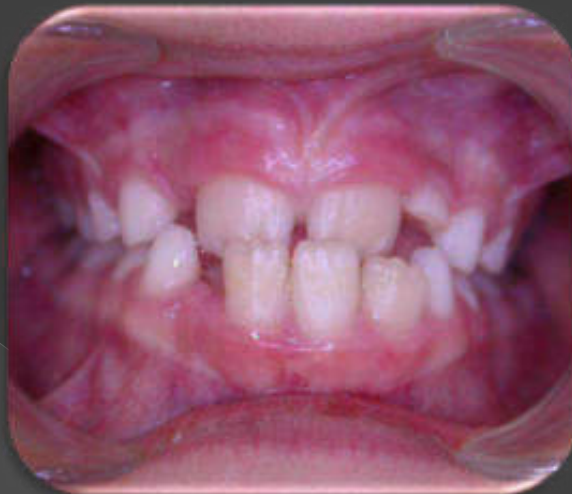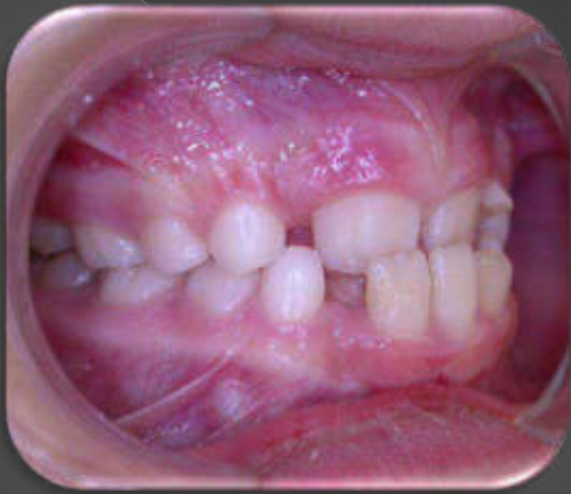Avant traitement
07/06/06

23 mois après traitement
01/07/09

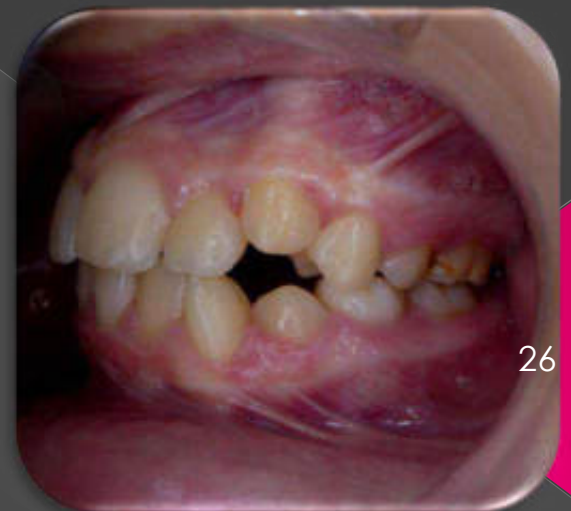
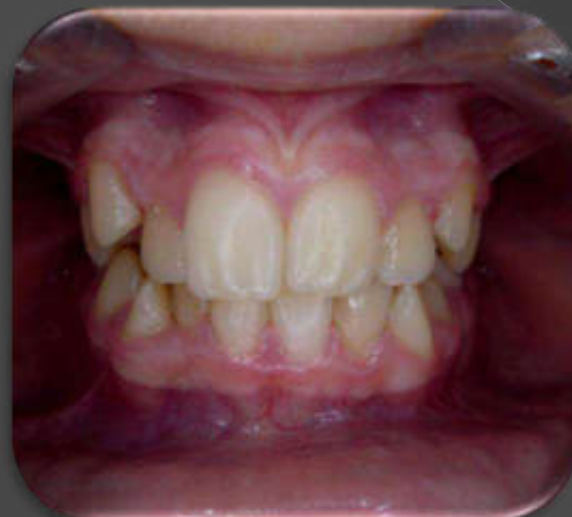
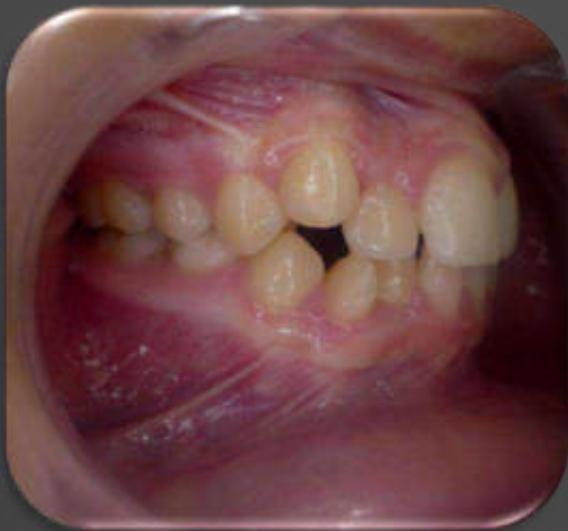Lise F.

Avant traitement - 07/06/06

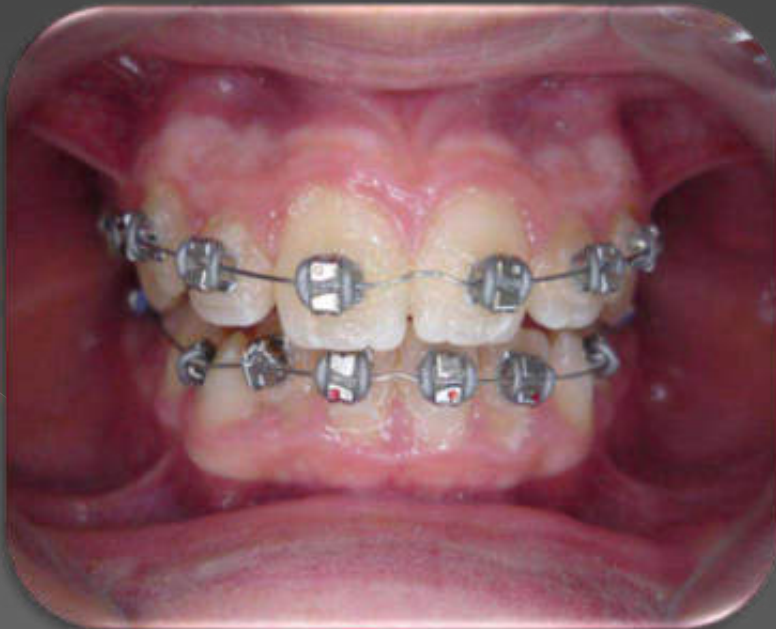

23 mois après traitement - 01/07/09

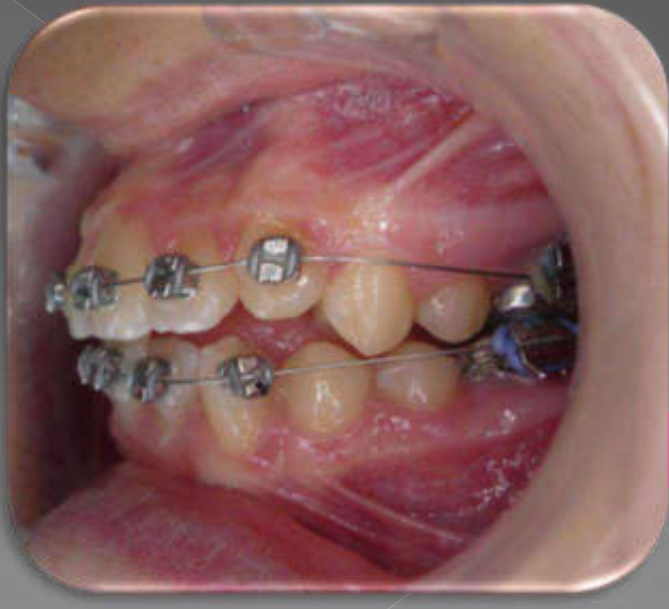
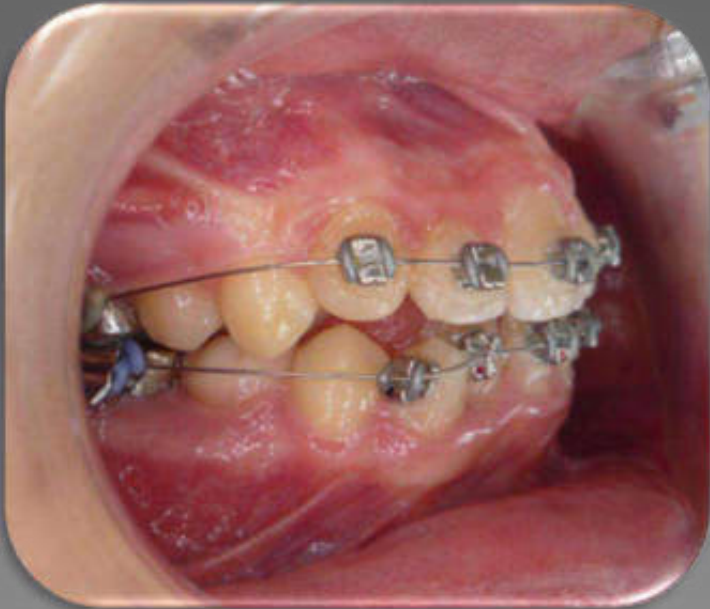
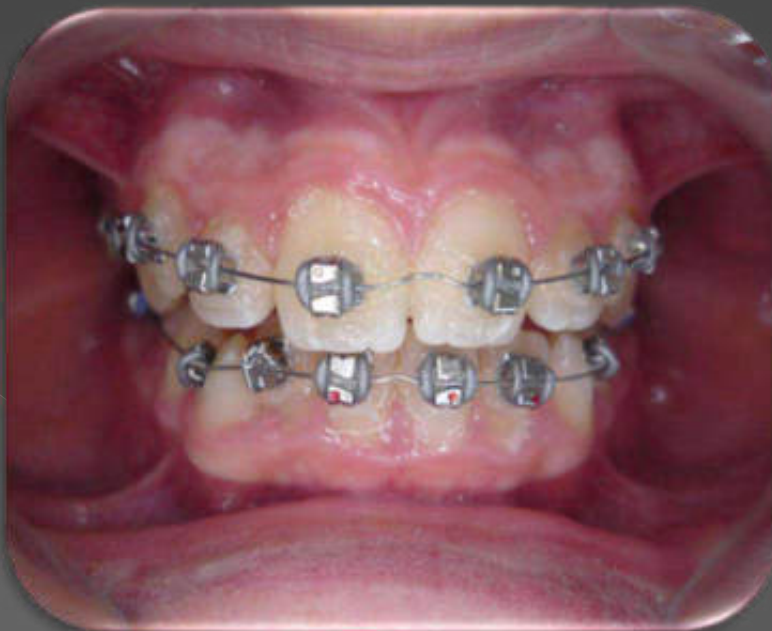Lise F.

Traitement orthodontique

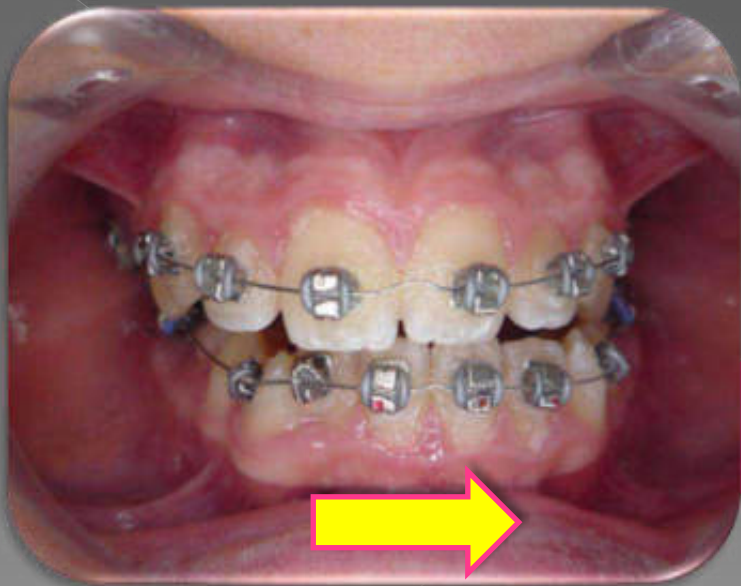
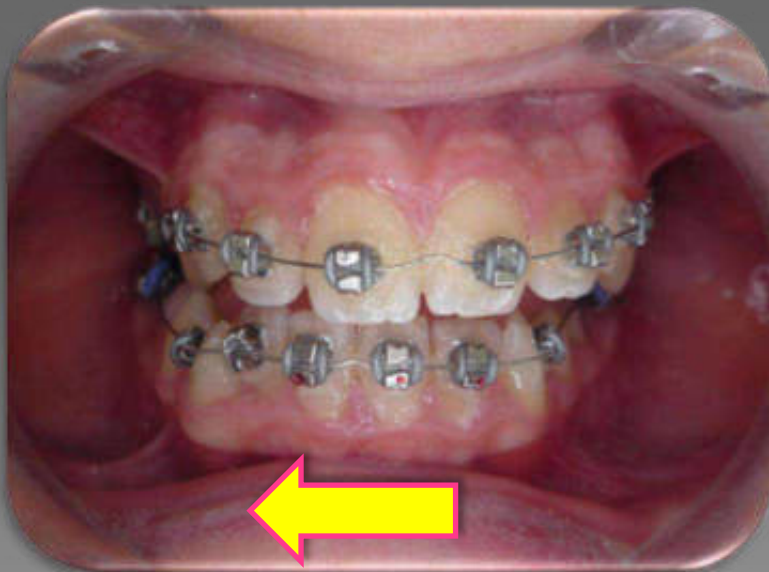
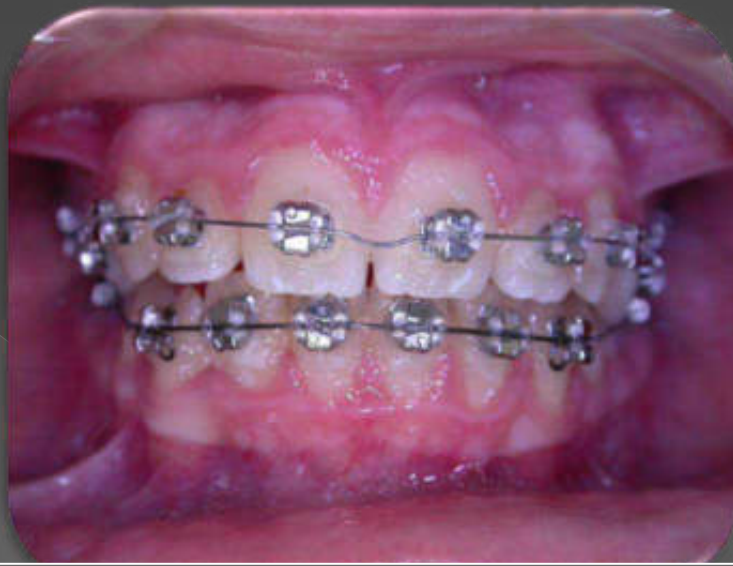Début de l'orthodontie – 30.03.10



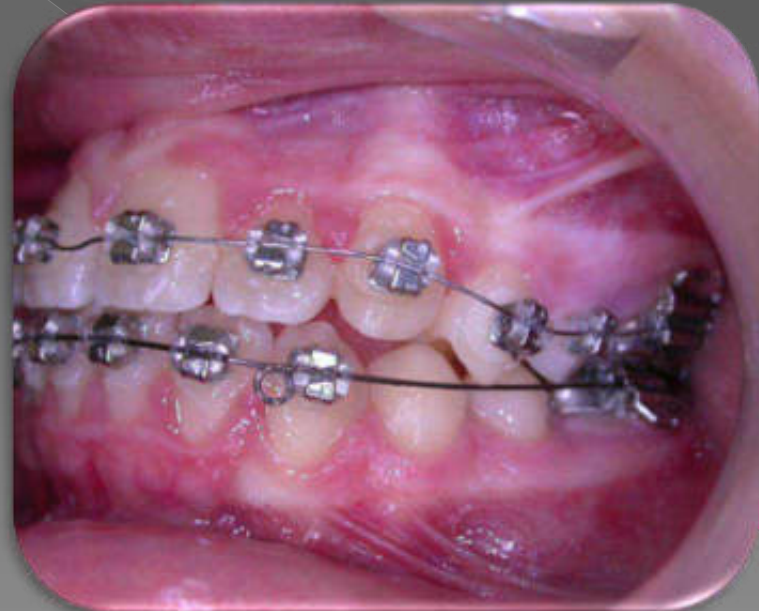
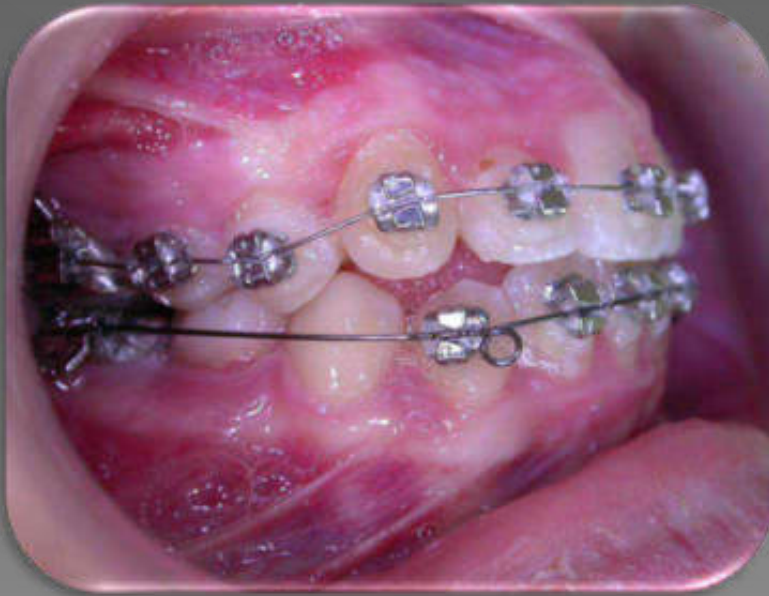
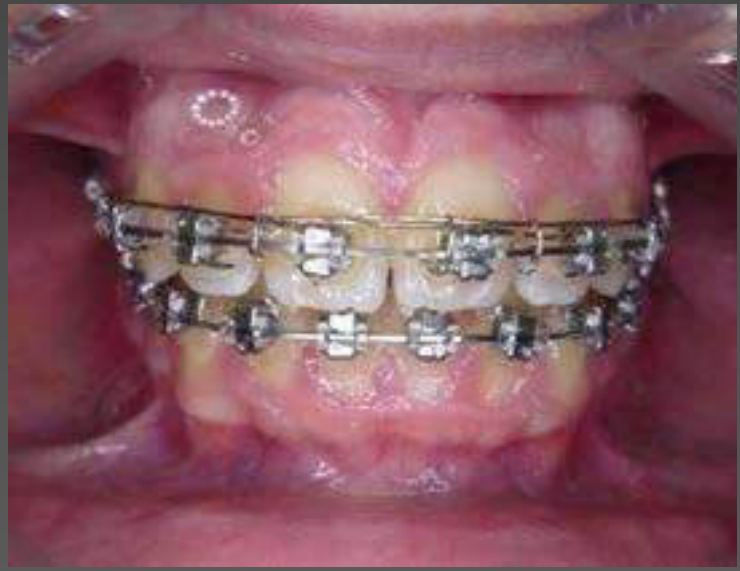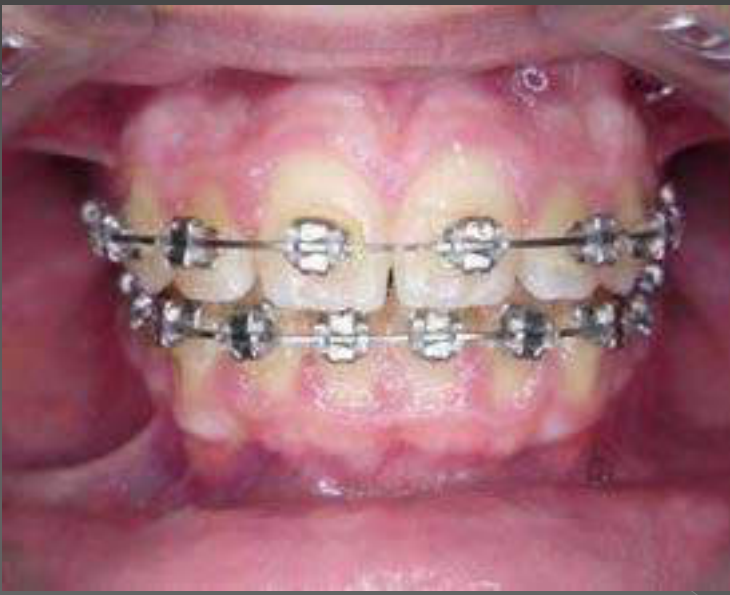Début de l'orthontie 30/03/10



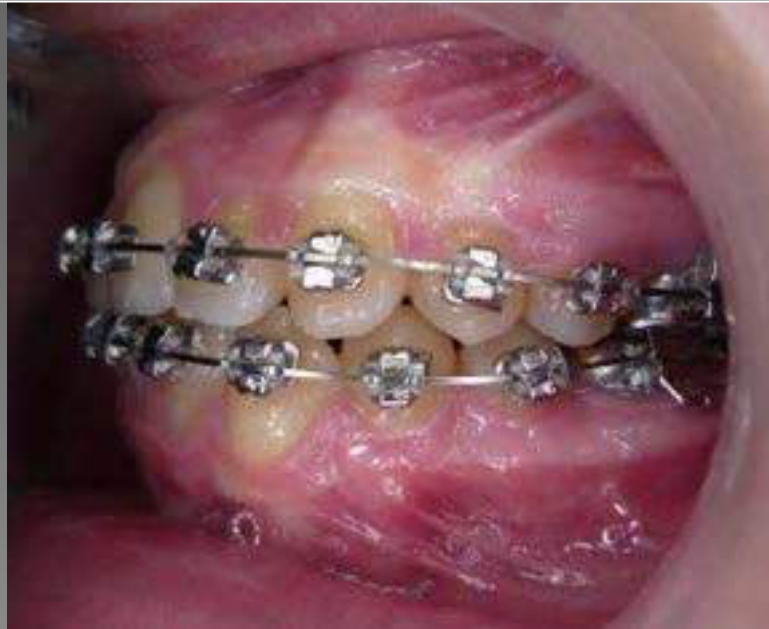
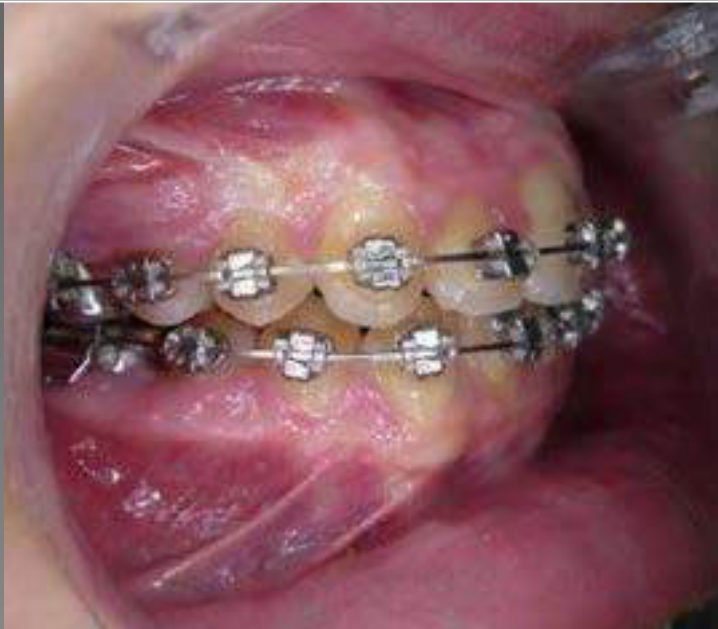
4 mois après le début du traitement orthodontique 21/07/10





18/01/11



Lise F