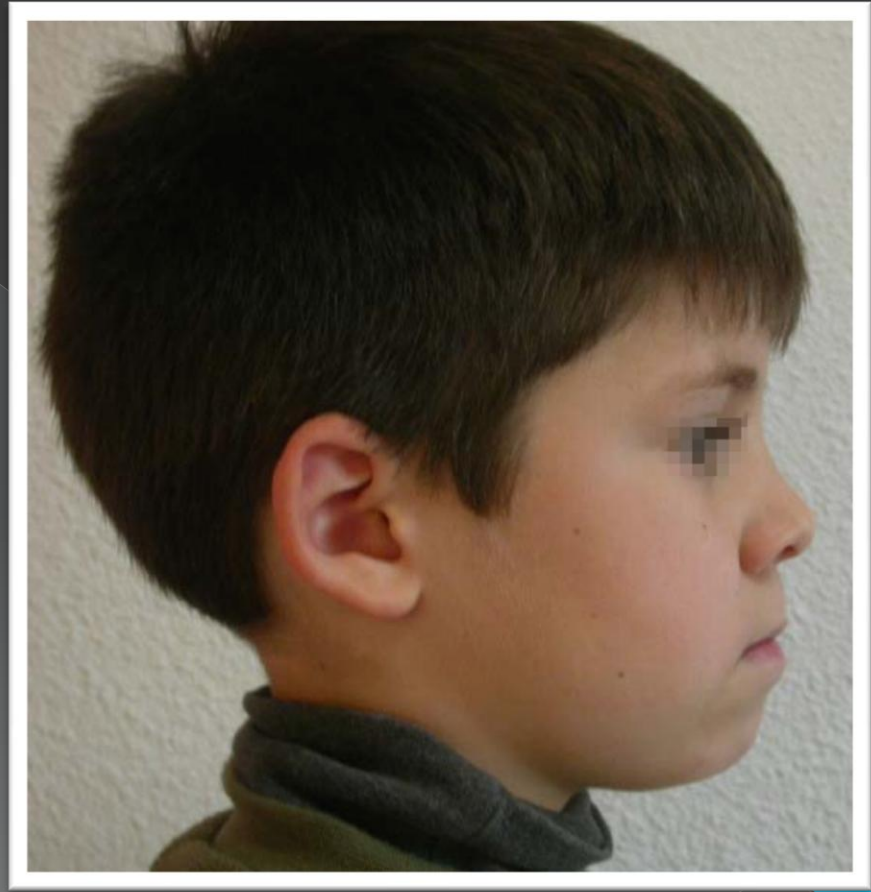
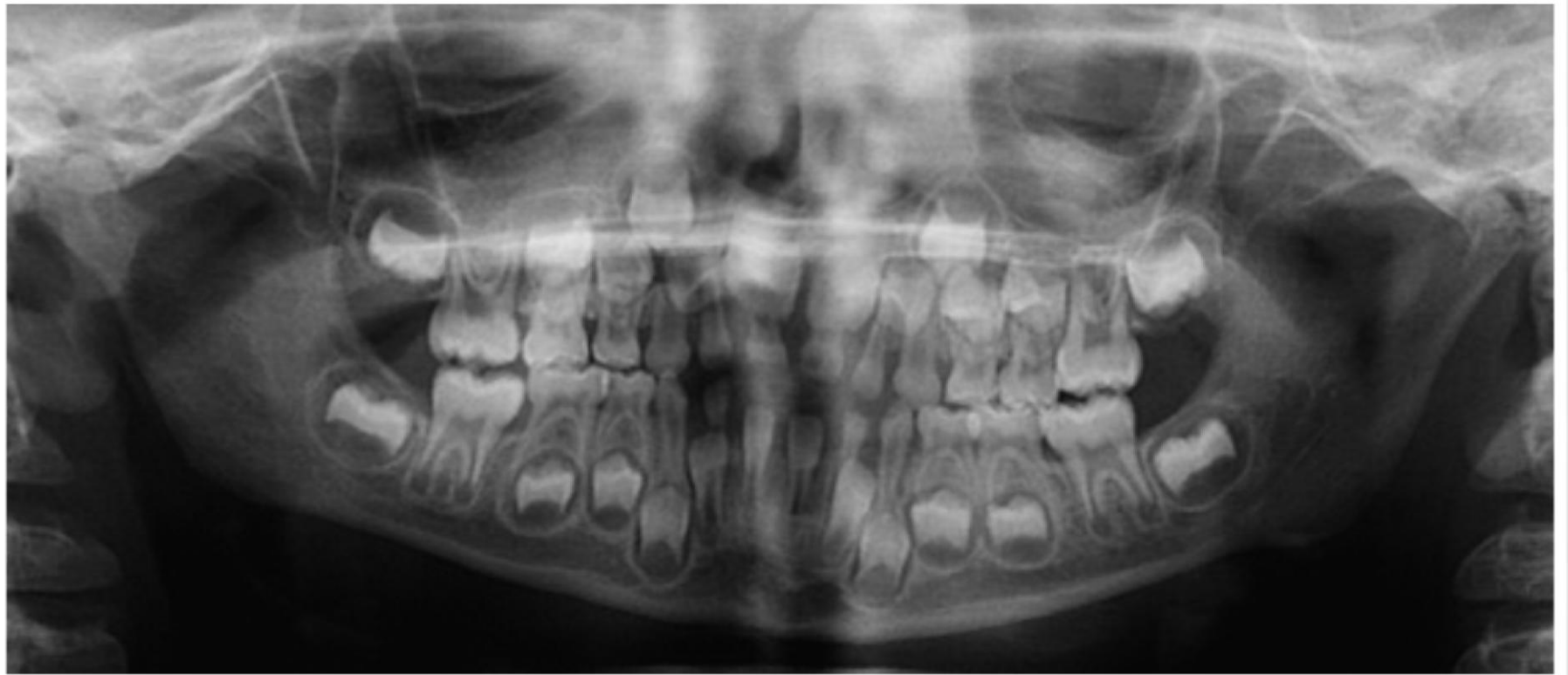


Présentation du cas clinique Hugo F.

Hugo F. Né le 23/06/98
Début traitement : 07/02/05 Fin traitement : 31/01/06
Durée traitement : 11 mois

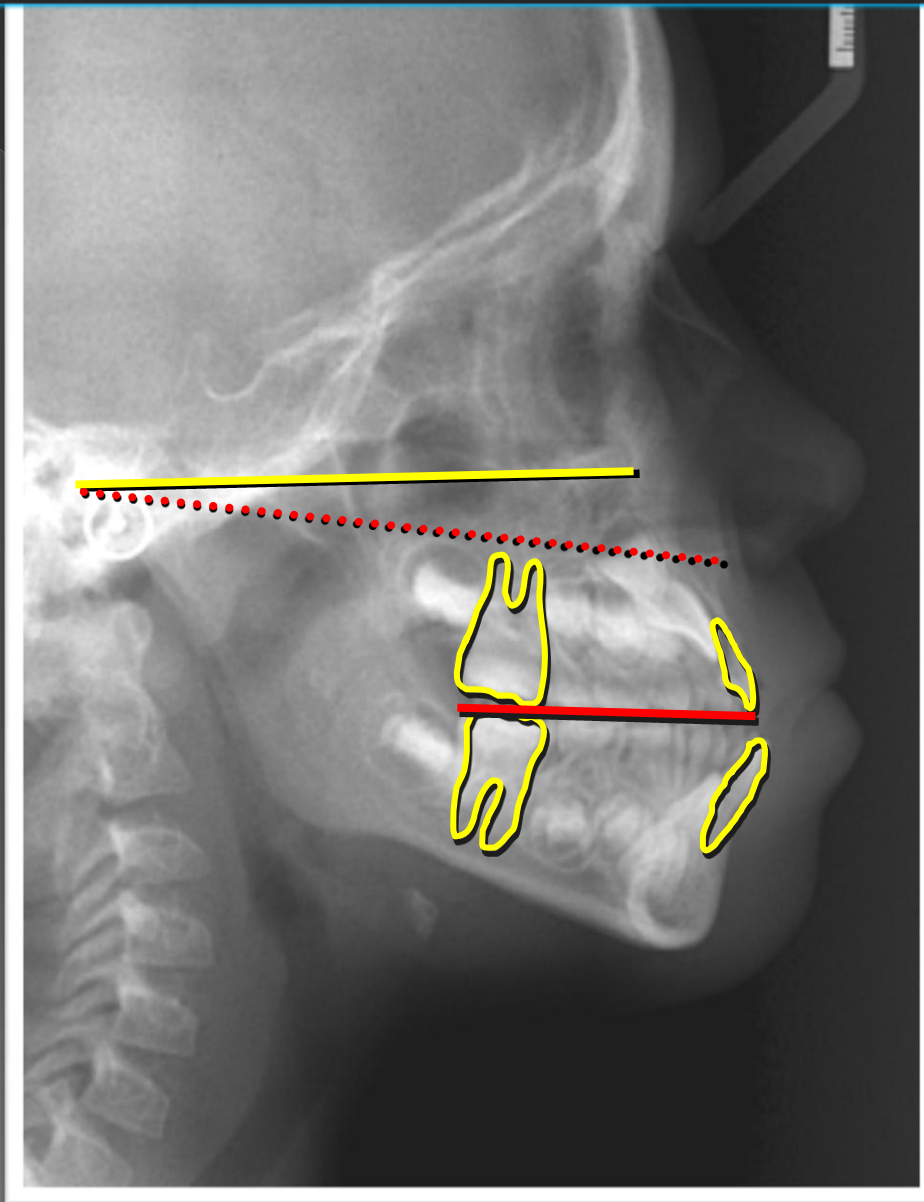


Panoramique avant traitement (13/10/04)

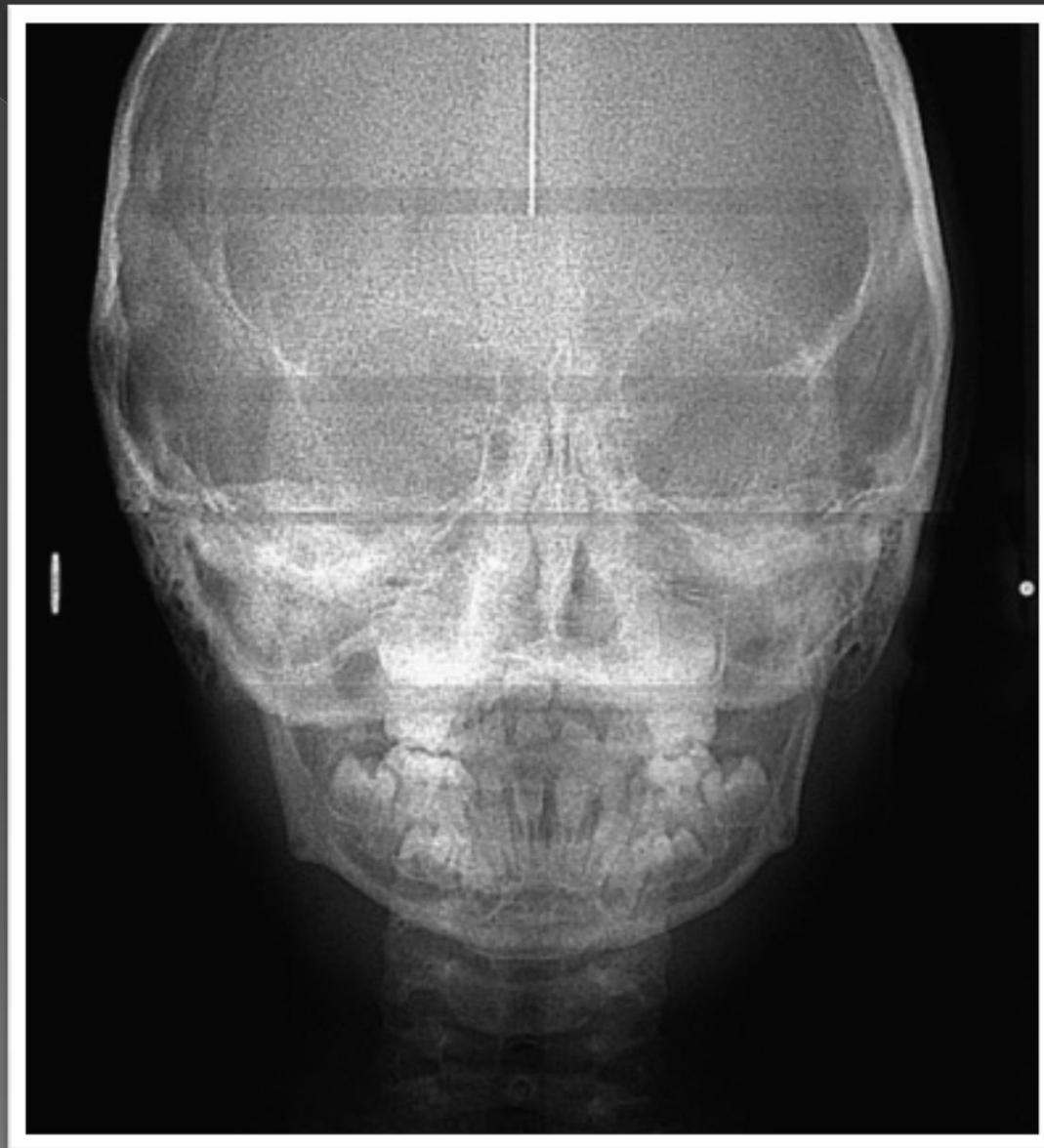

Hugo F.

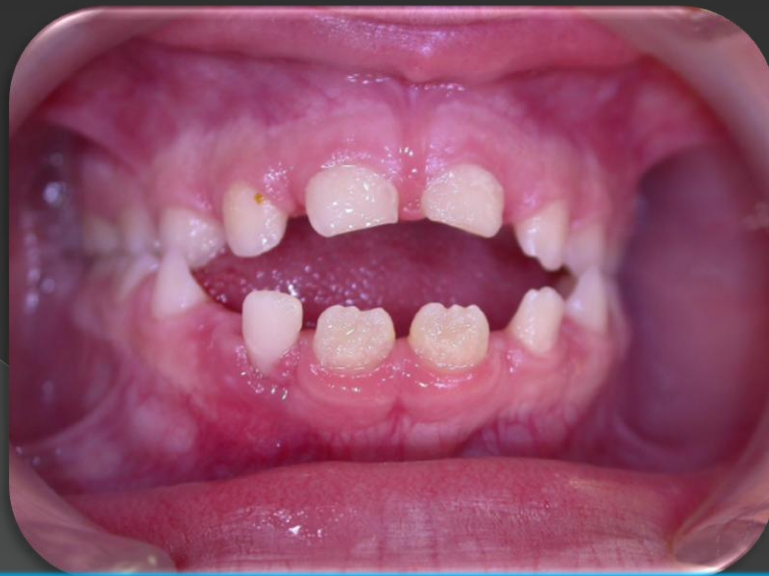Téléradiographie avant traitement (13/10/04)



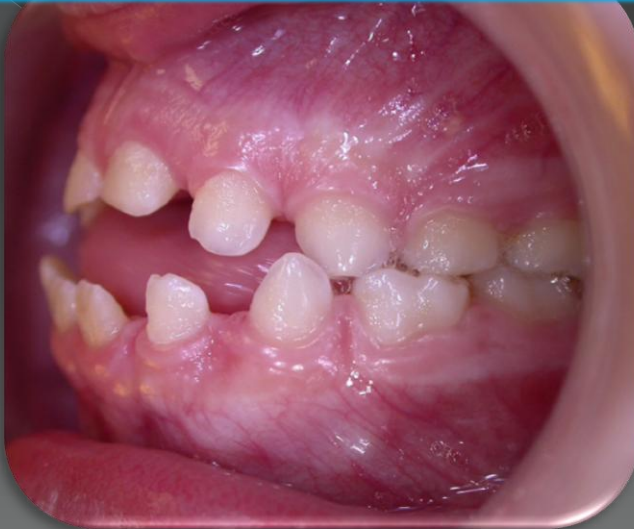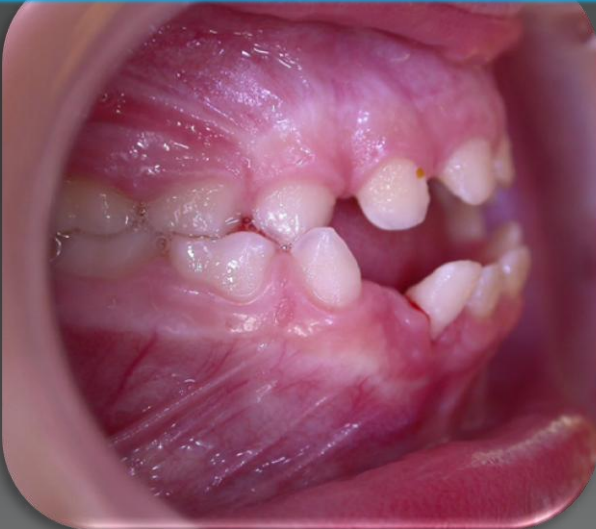Téléradiographie avant traitement (13/10/04)



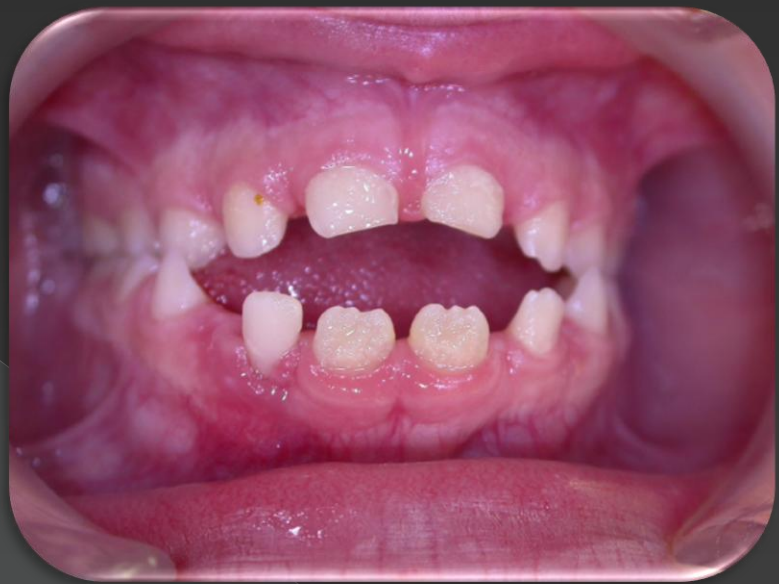Hugo F.



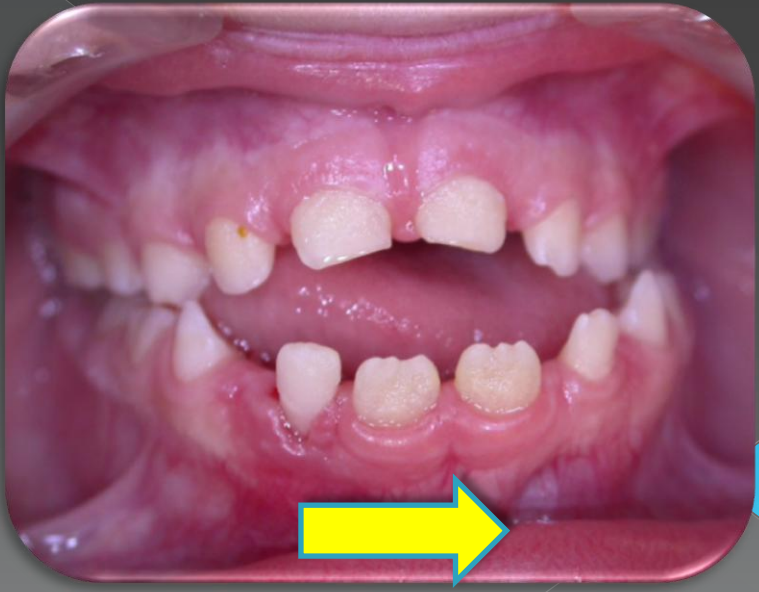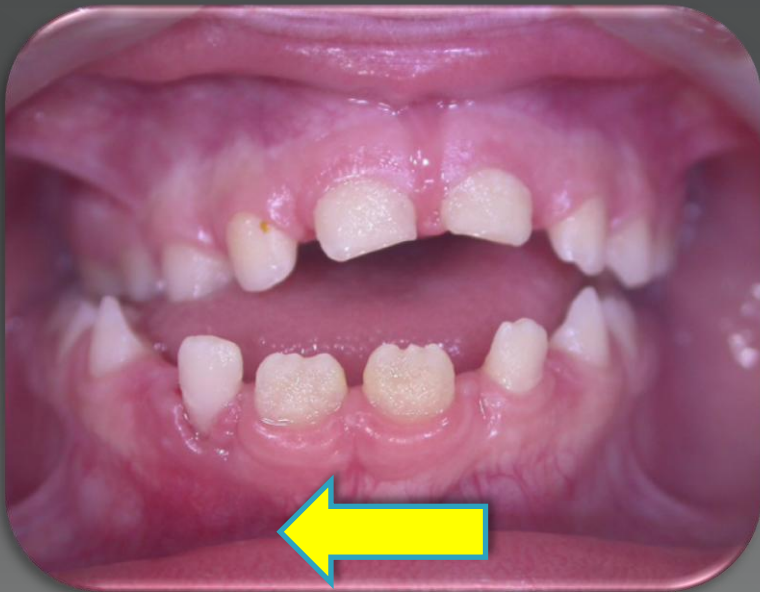Avant traitement (13/10/04)



Infraclusion incisive et vestibulo-version des incisives inferieures liées à une posture basse et antérieure de la langue.



Avant traitement (13/10/04)



Le 07/02/2005

- **Pose Gouttière orthopédique et adaptation du masque facial**
- **Coronoplastie de 73 et 83**
- **Exceptionnellement, pas d'activation du vérin dans l'immédiat**

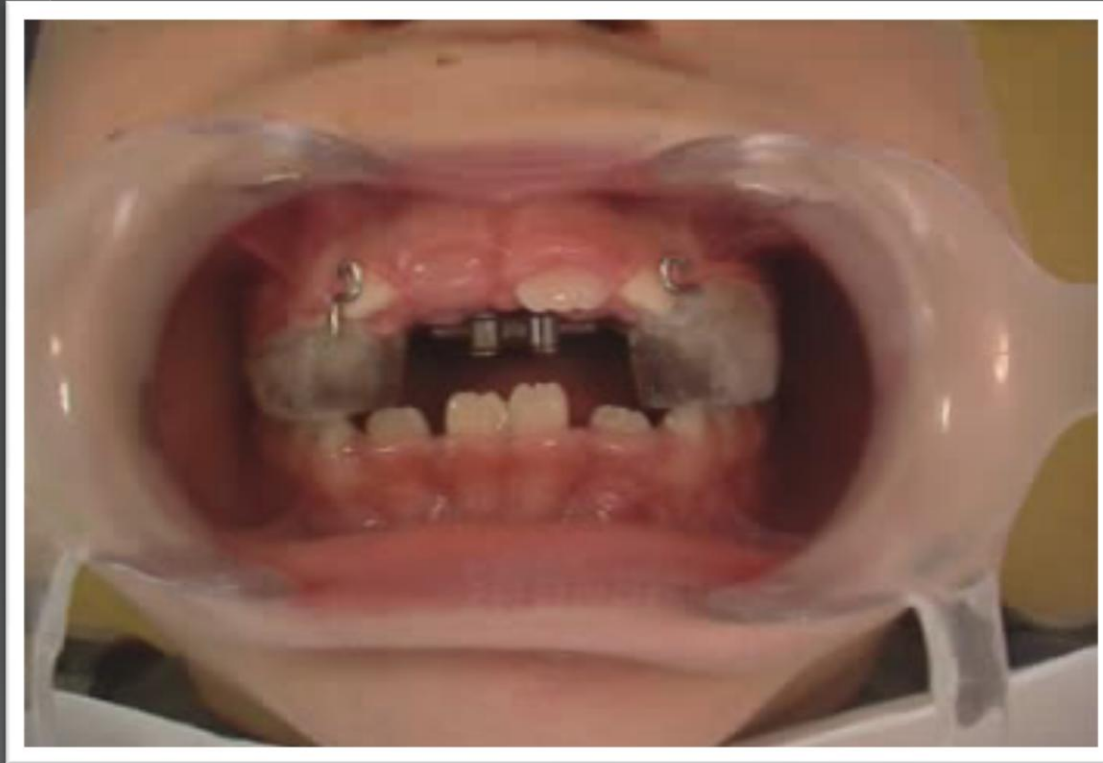➤ 11/04/2005

Meulages T2 + T1

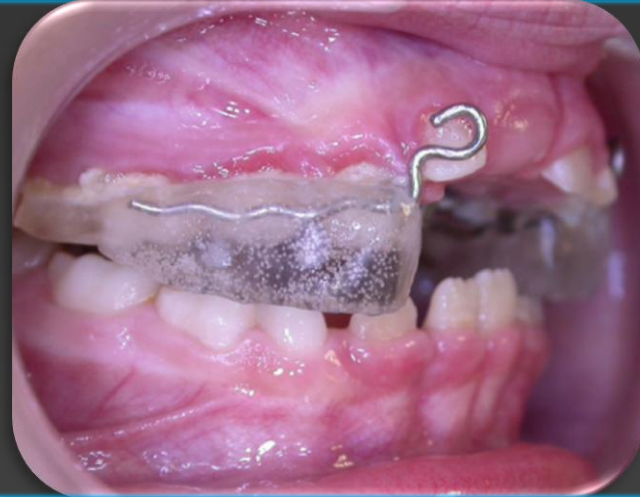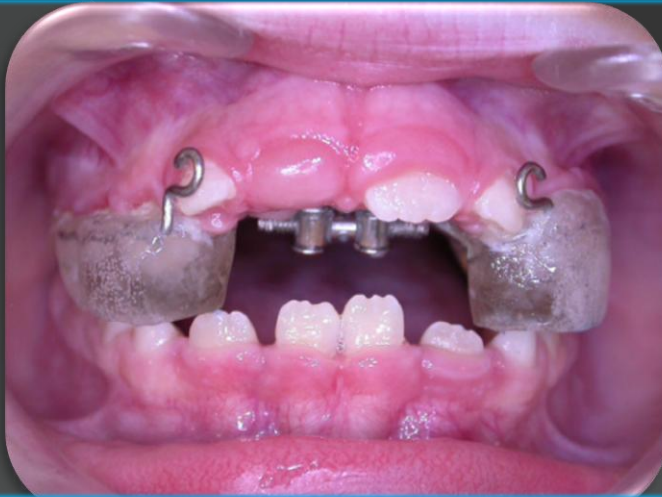➤ 15/06/2005

Meulages T3+T2+T1

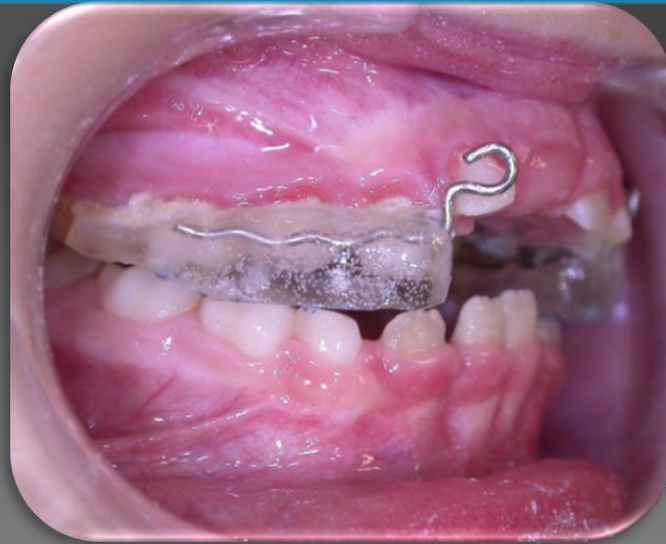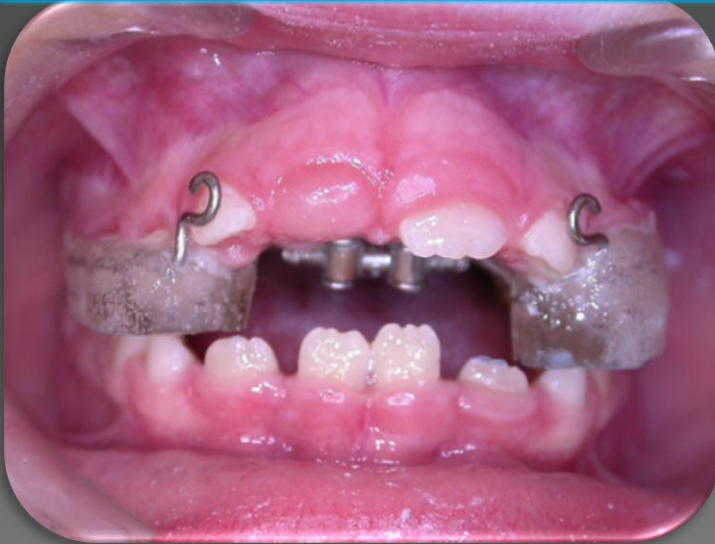Vidéo de la cinématique mandibulaire avant / après meulages T3+T2+T1 (18/08/05)



Rapports statiques des arcades **avant** meulages T3+T2+T1 (18/08/05)

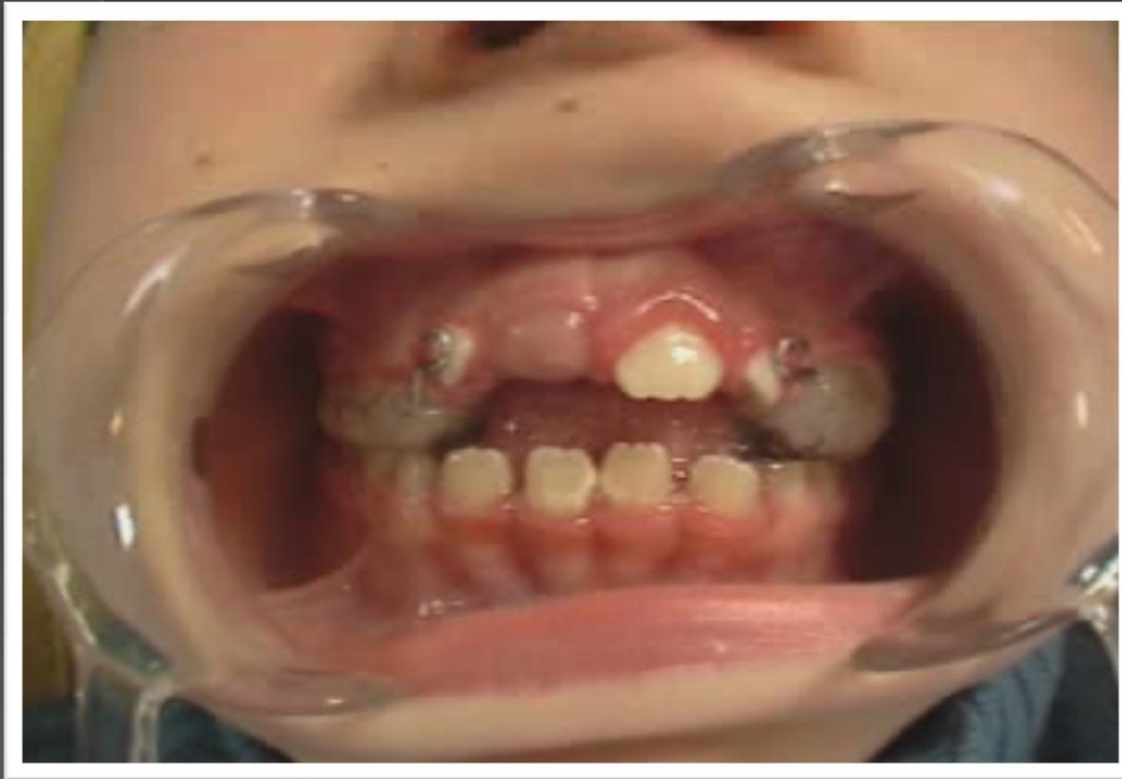

après meulages T3+T2+T1 (18/08/05)

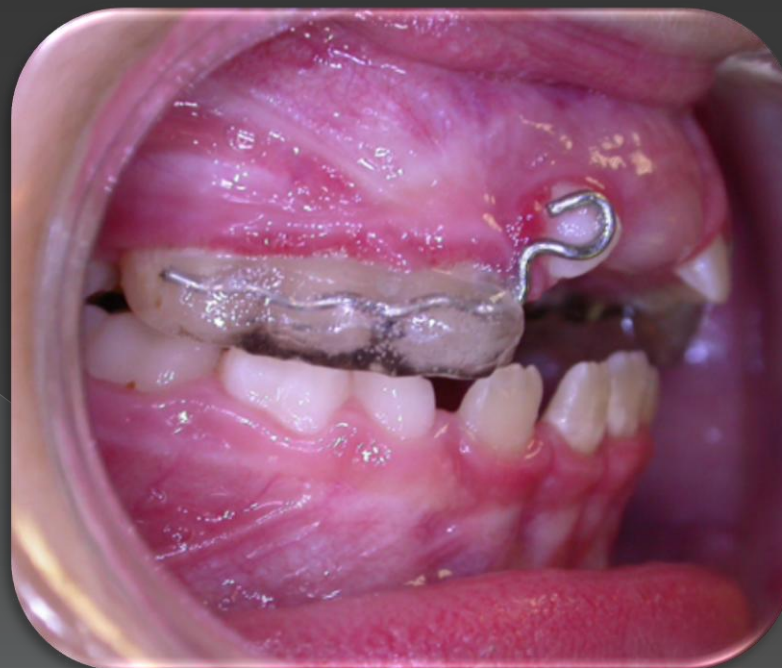
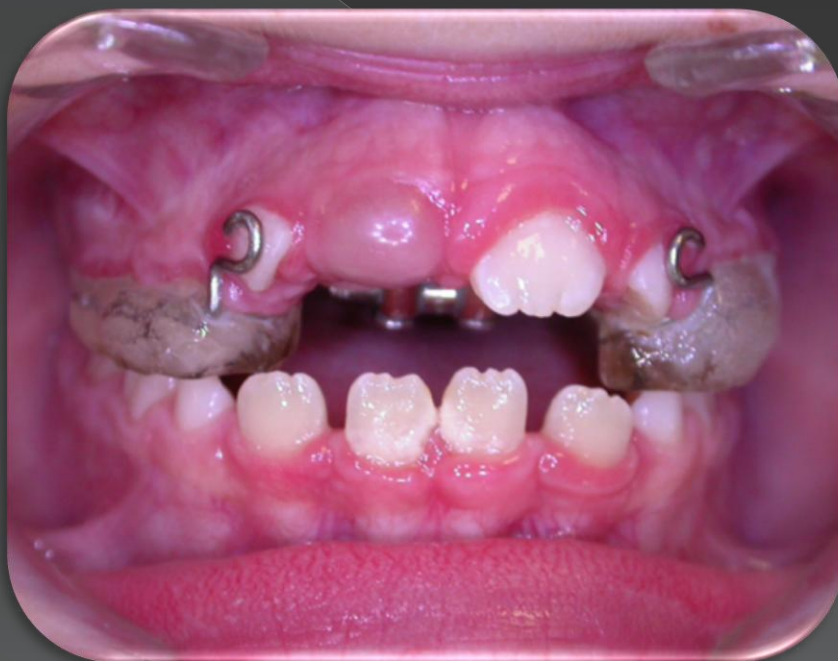
le 07/11/05 :
**Séance de meulages
préparatoires à la dépose**

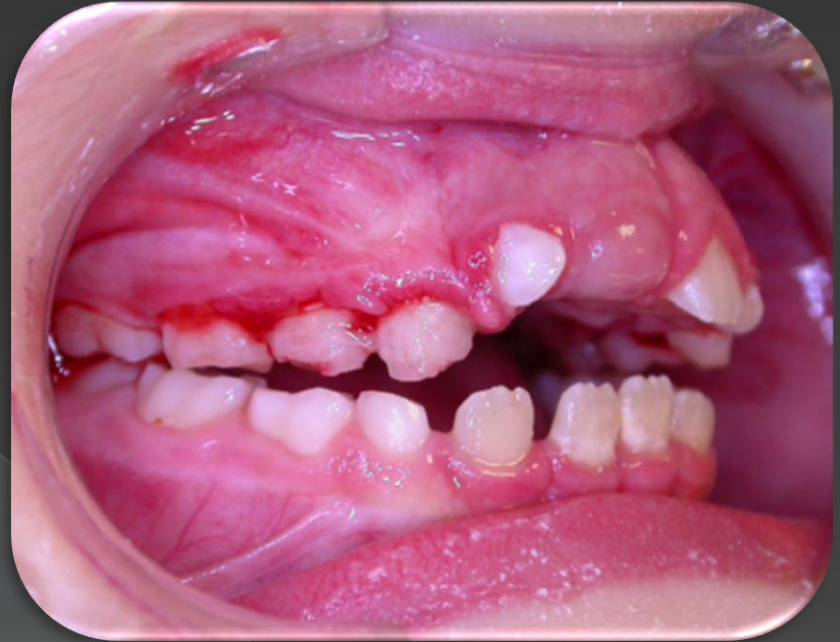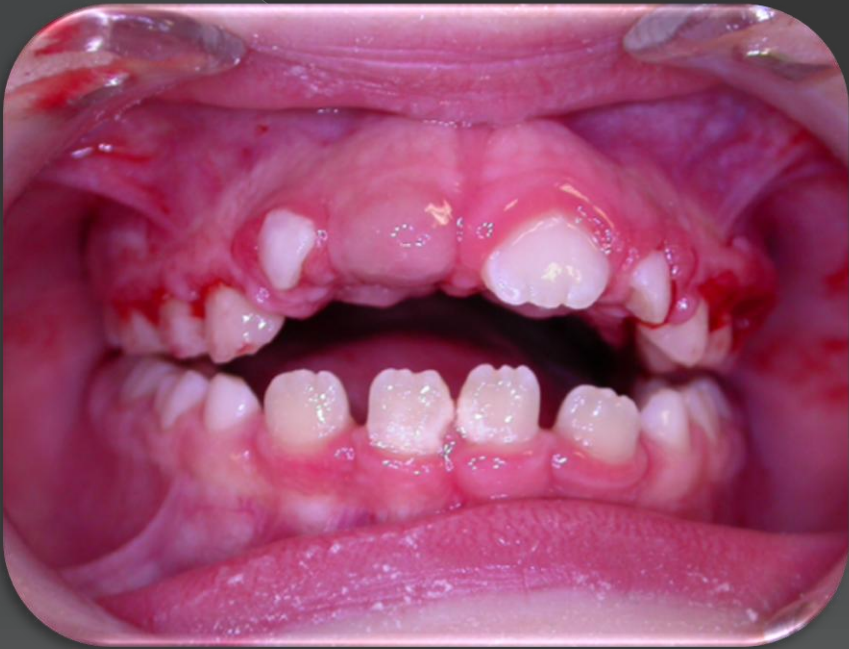Vidéo de la cinématique mandibulaire juste avant la dépose (31/01/06)



Juste avant la dépose de la gouttière (31/01/06)



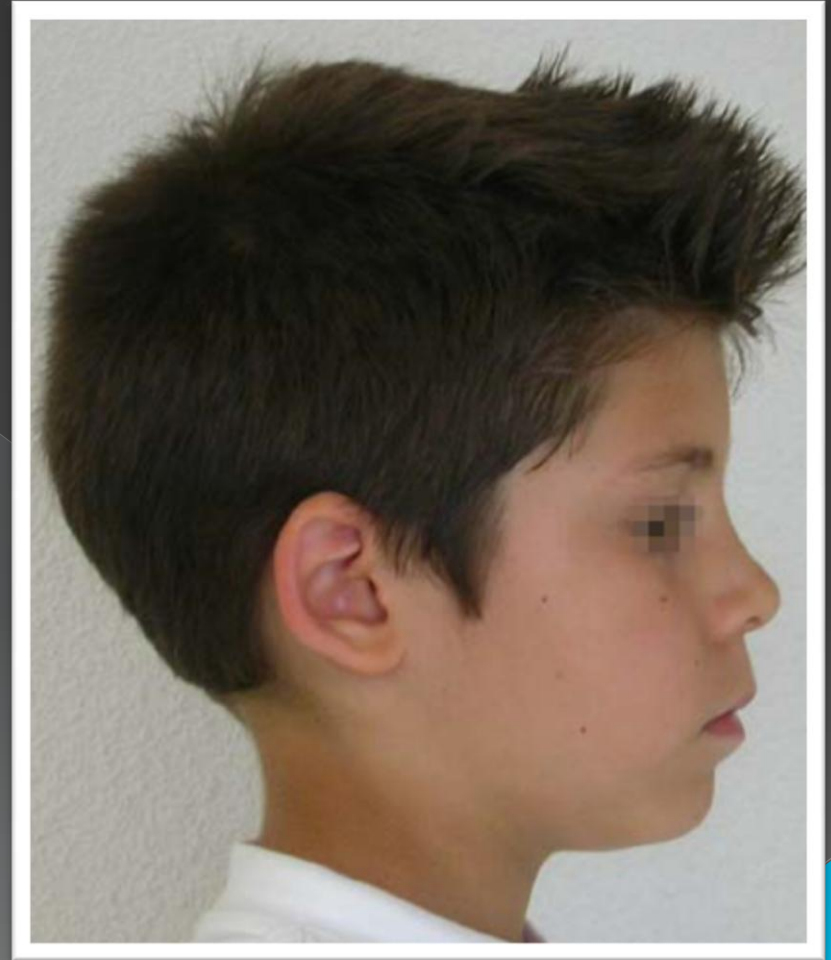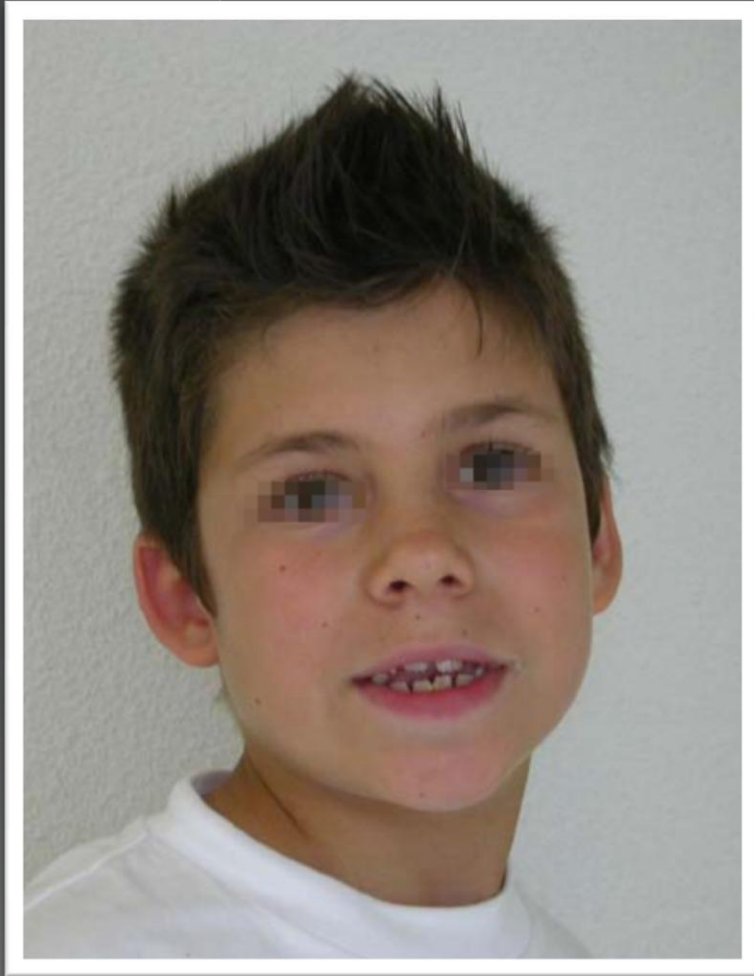
Immédiatement après la dépose de la gouttière (31/01/06)



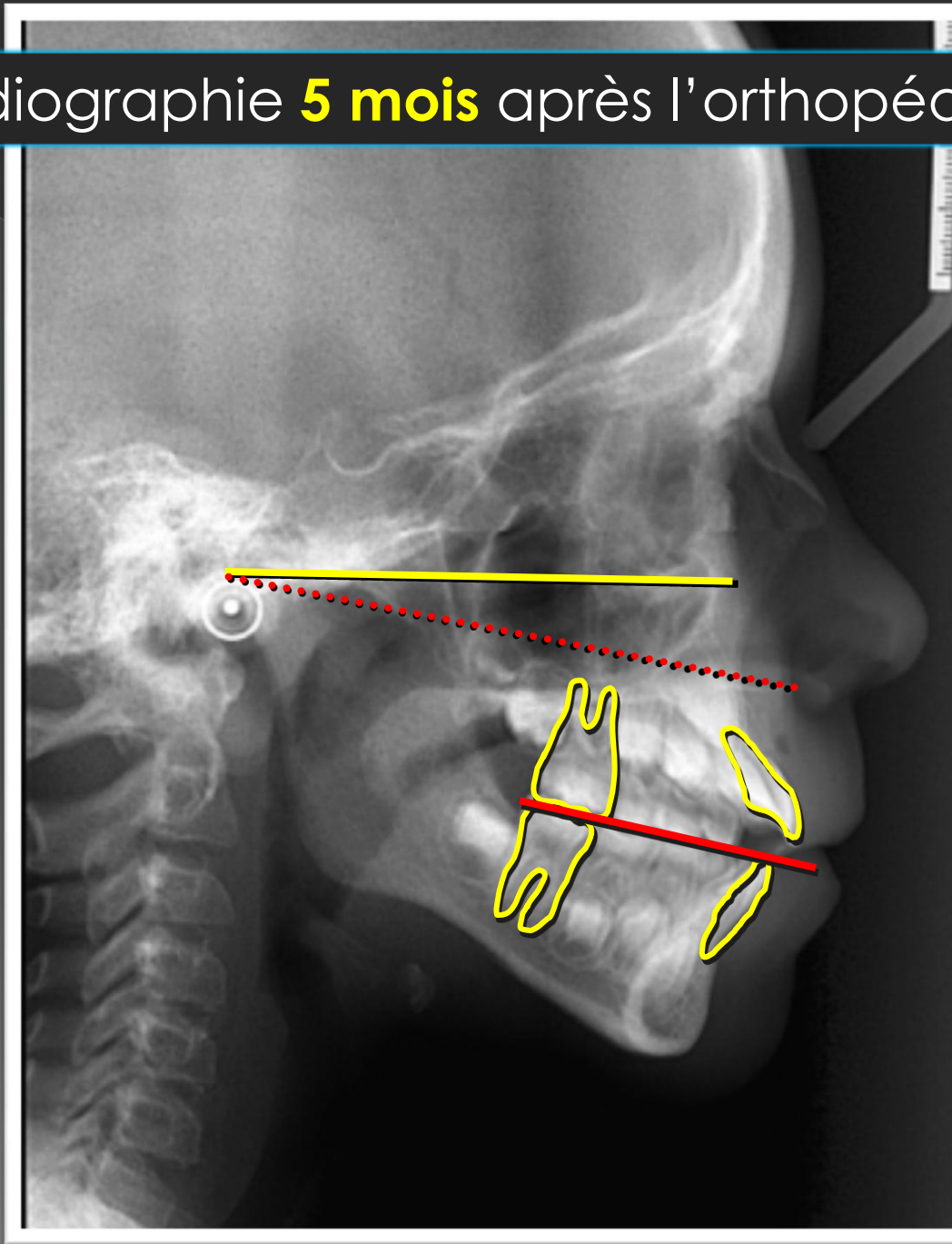
Comme toujours, il persiste une légère bécance latérale au niveau de 53, 54 et 63, 64 qui correspond à l'épaisseur résiduelle de la gouttière. Quant à la gingivite, elle ne doit pas inquiéter : elle disparaîtra en 48h.

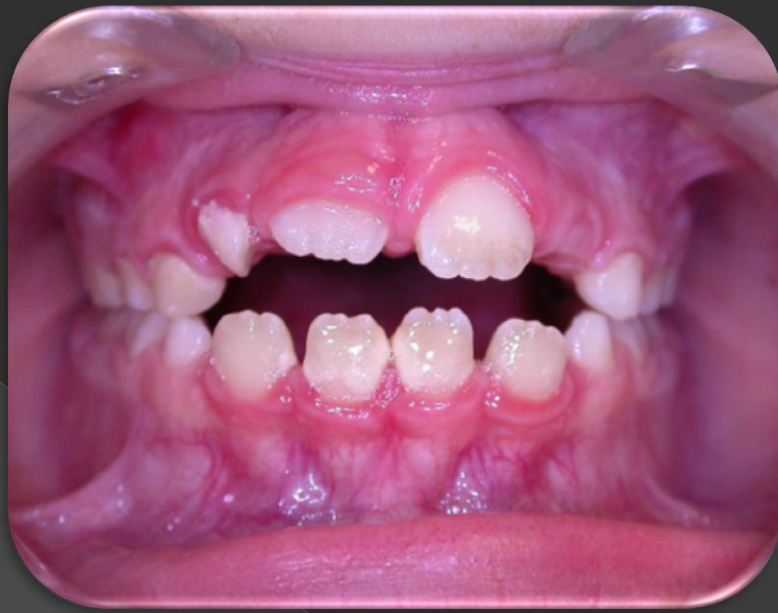5 mois après la fin du traitement
orthopédique (19/06/06)

5 mois après la dépose (19/06/06)

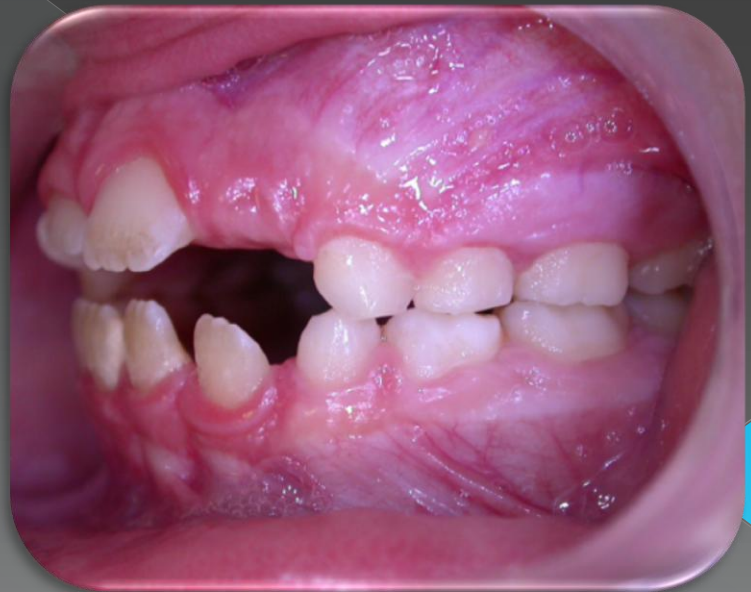
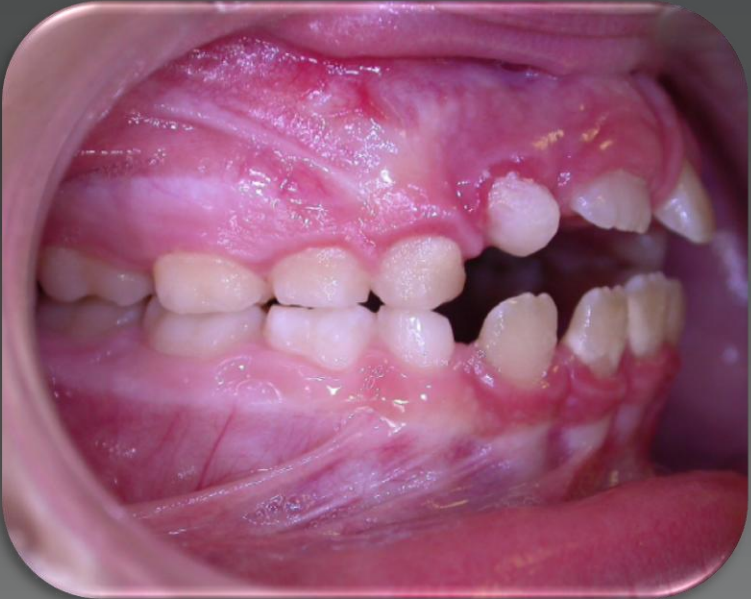
Téléradiographie **5 mois** après l'orthopédie (19/06/06)

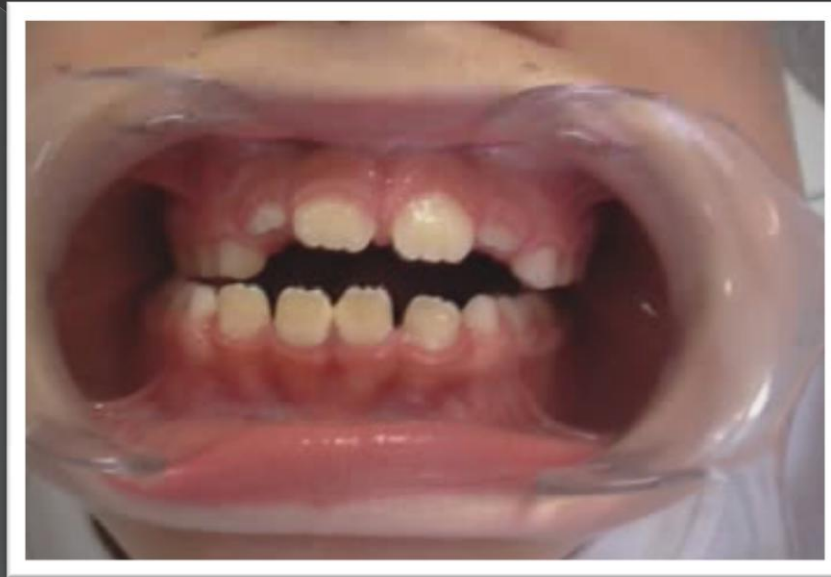



5 mois après la dépose (19/06/06)

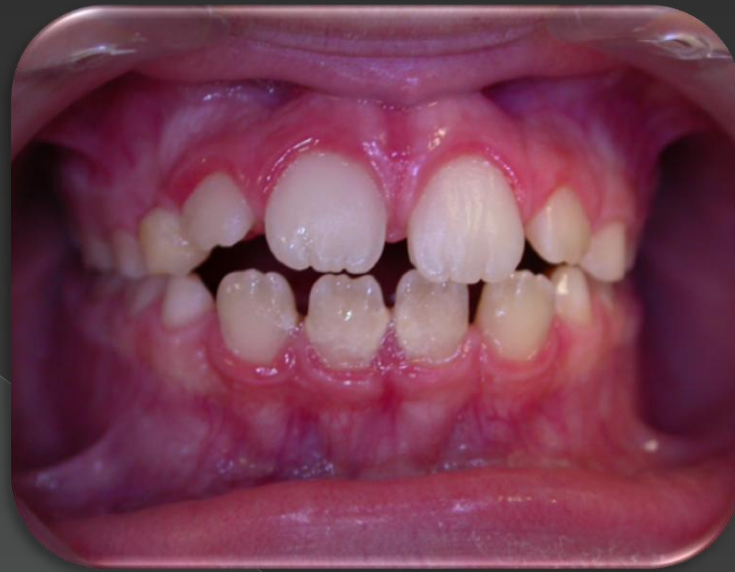

Vidéo de la cinématique mandibulaire **8 mois** après la dépose (04/09/06)

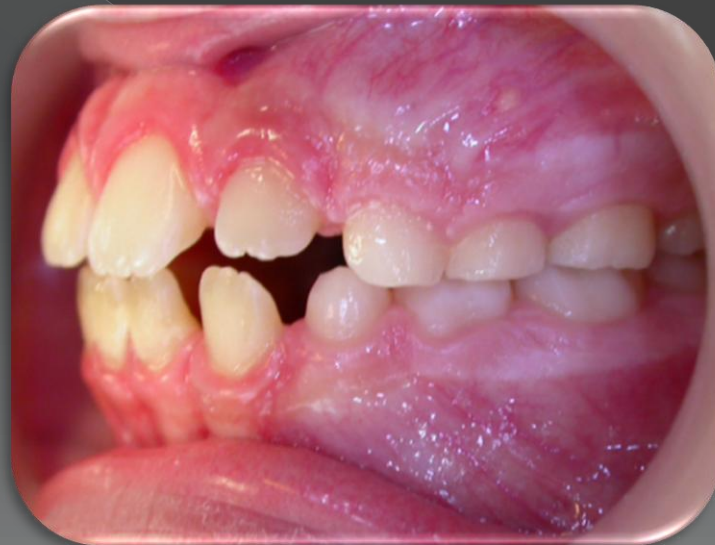
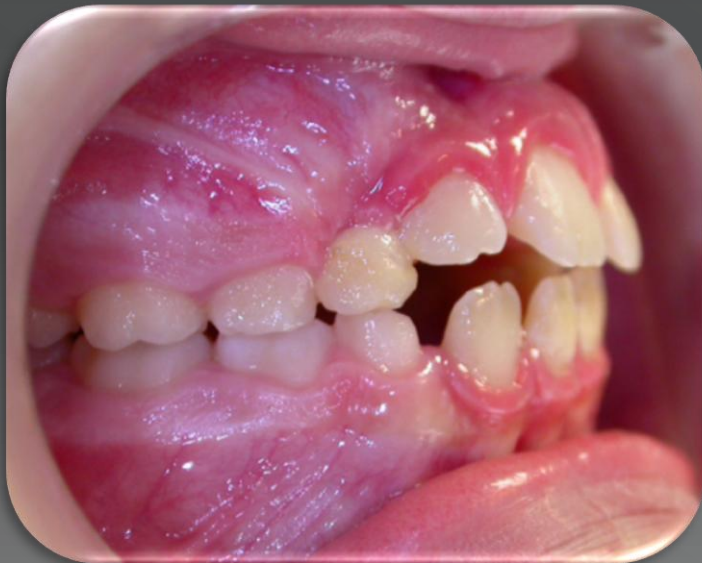
Le déplacement de la mandibule s'effectue essentiellement dans un plan frontal : la composante propulsive est acceptable.

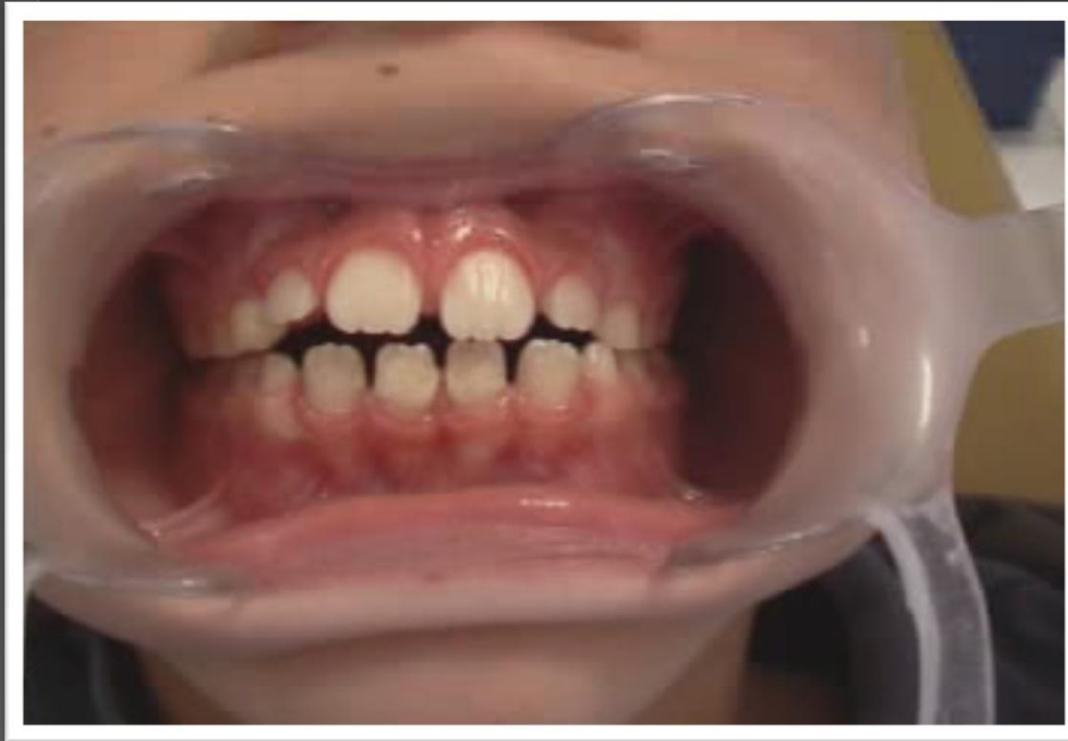A aucun moment les incisives inférieures ne se projettent au-delà des incisives supérieures.



17 mois après l'orthopédie (09/07/07)

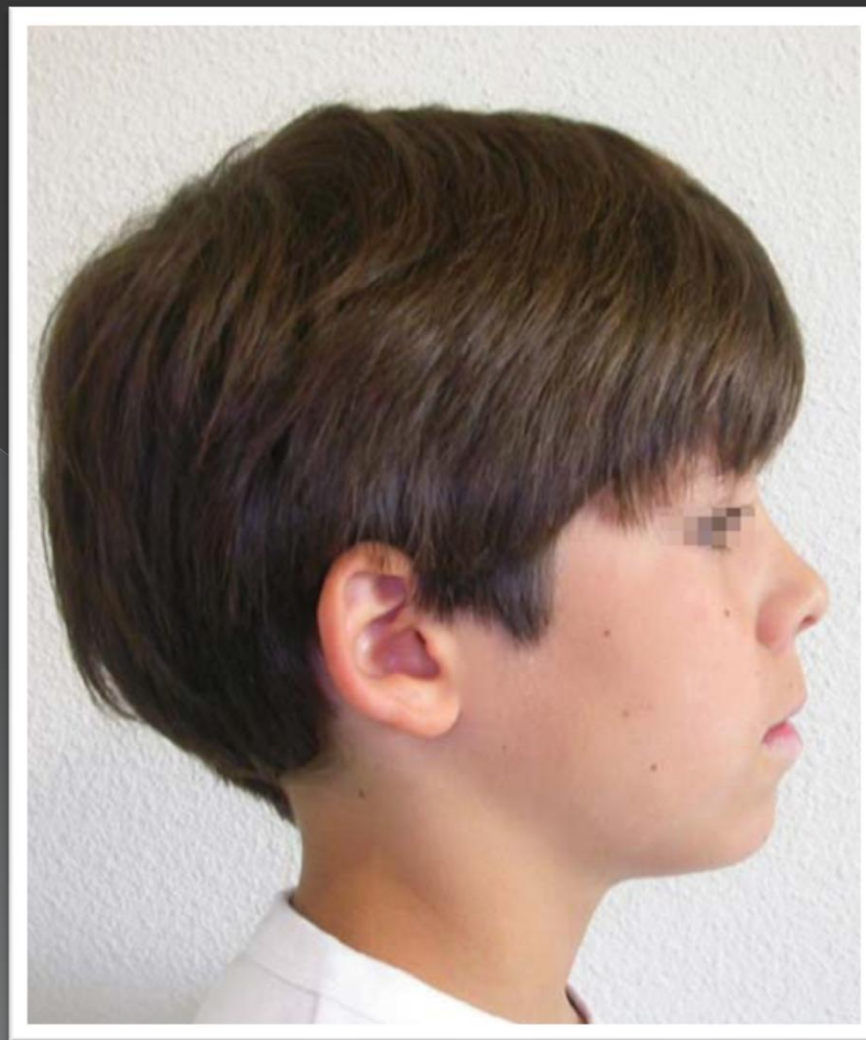

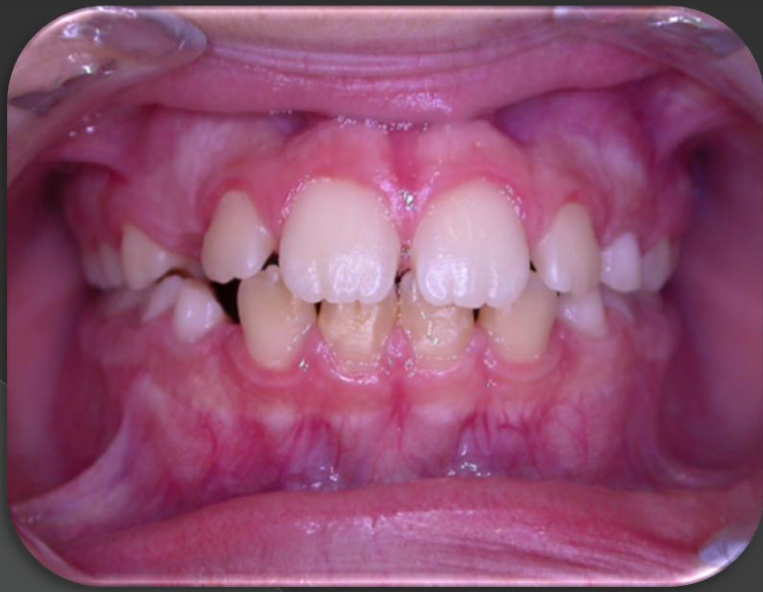Vidéo **17 mois** après l'orthopédie (09/07/07)



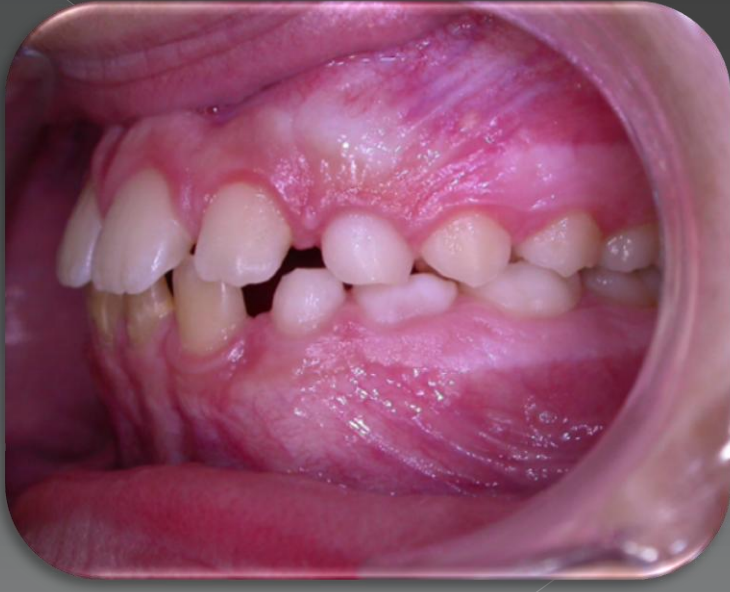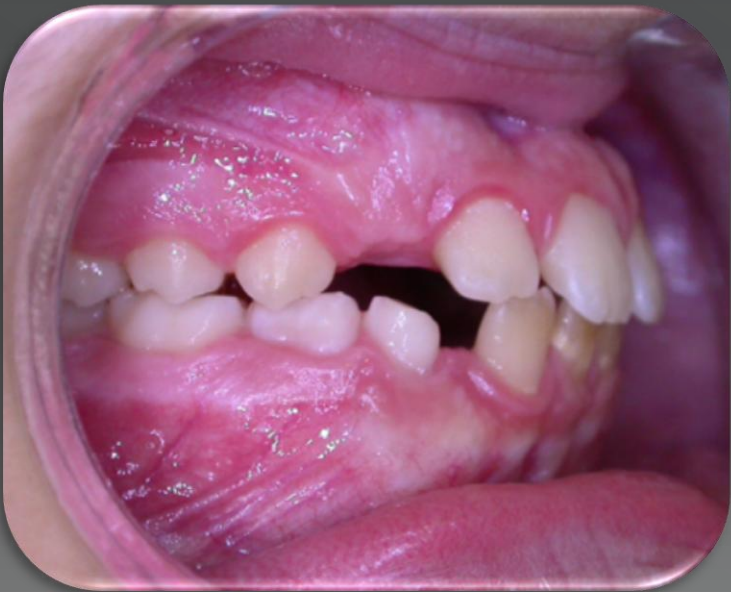32 mois après le traitement
orthopédique (01/10/08)

32 mois après l'orthopédie (01/10/08)



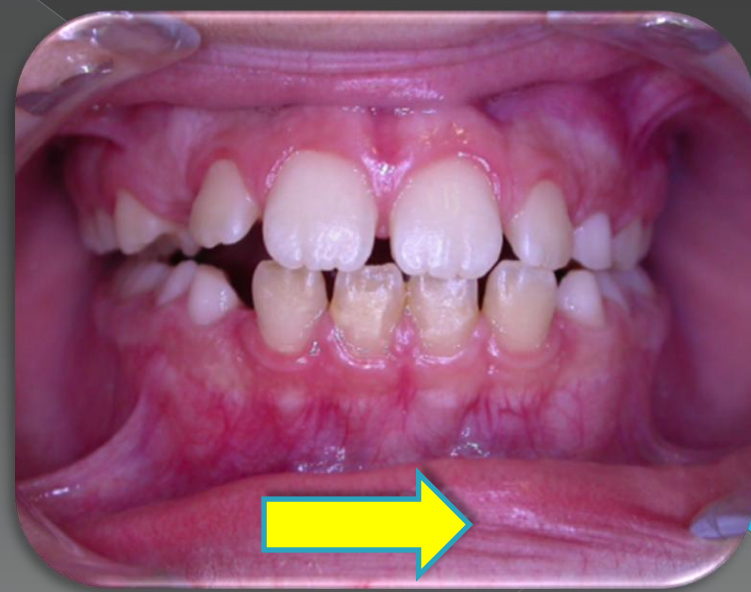
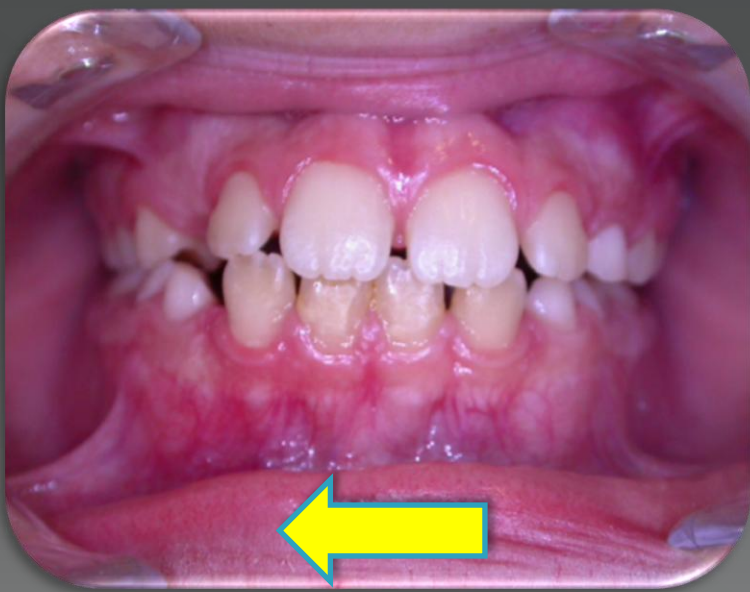

32 mois après l'orthopédie (01/10/08)




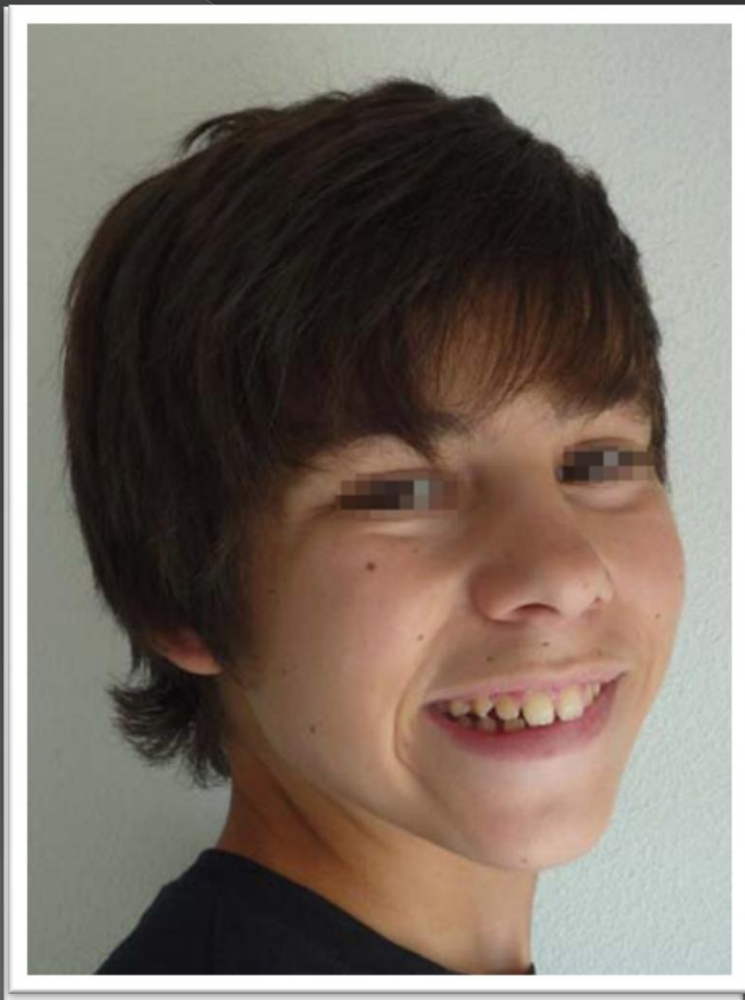


32 mois après l'orthopédie (01/10/08)

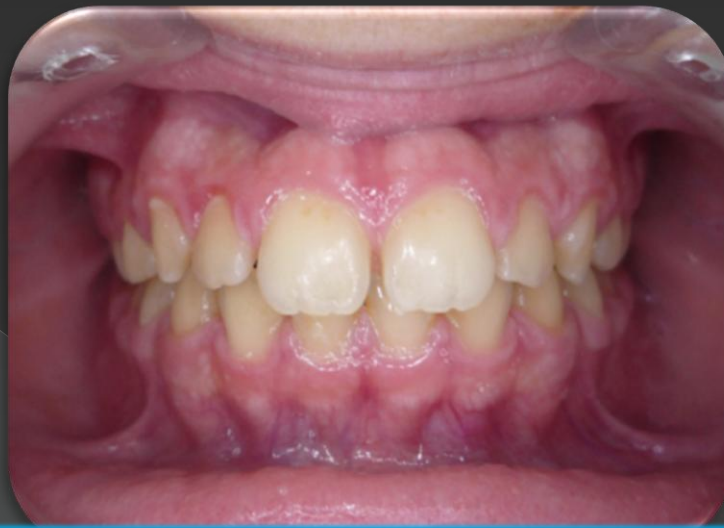

55 mois après le traitement
orthopédie (15/09/10)

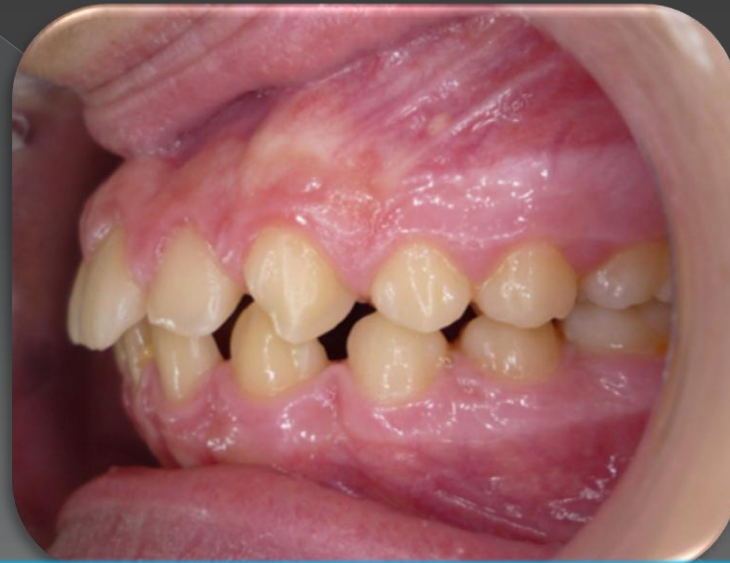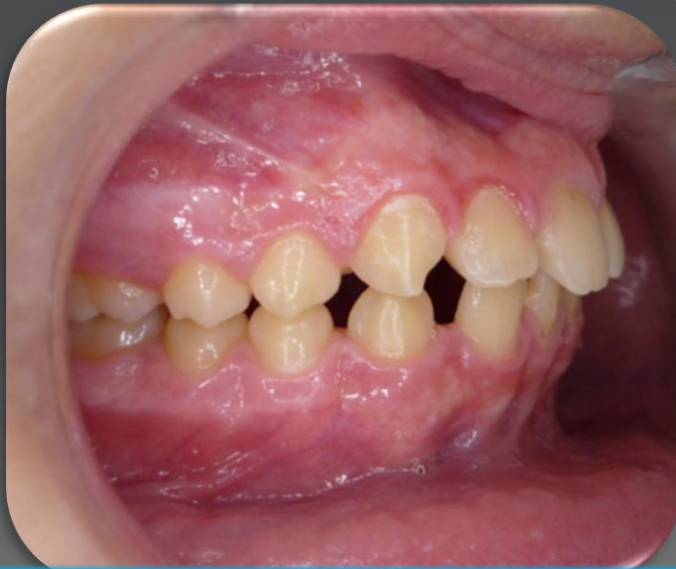55 mois après le traitement orthopédique (15/09/10)



Hugo F.

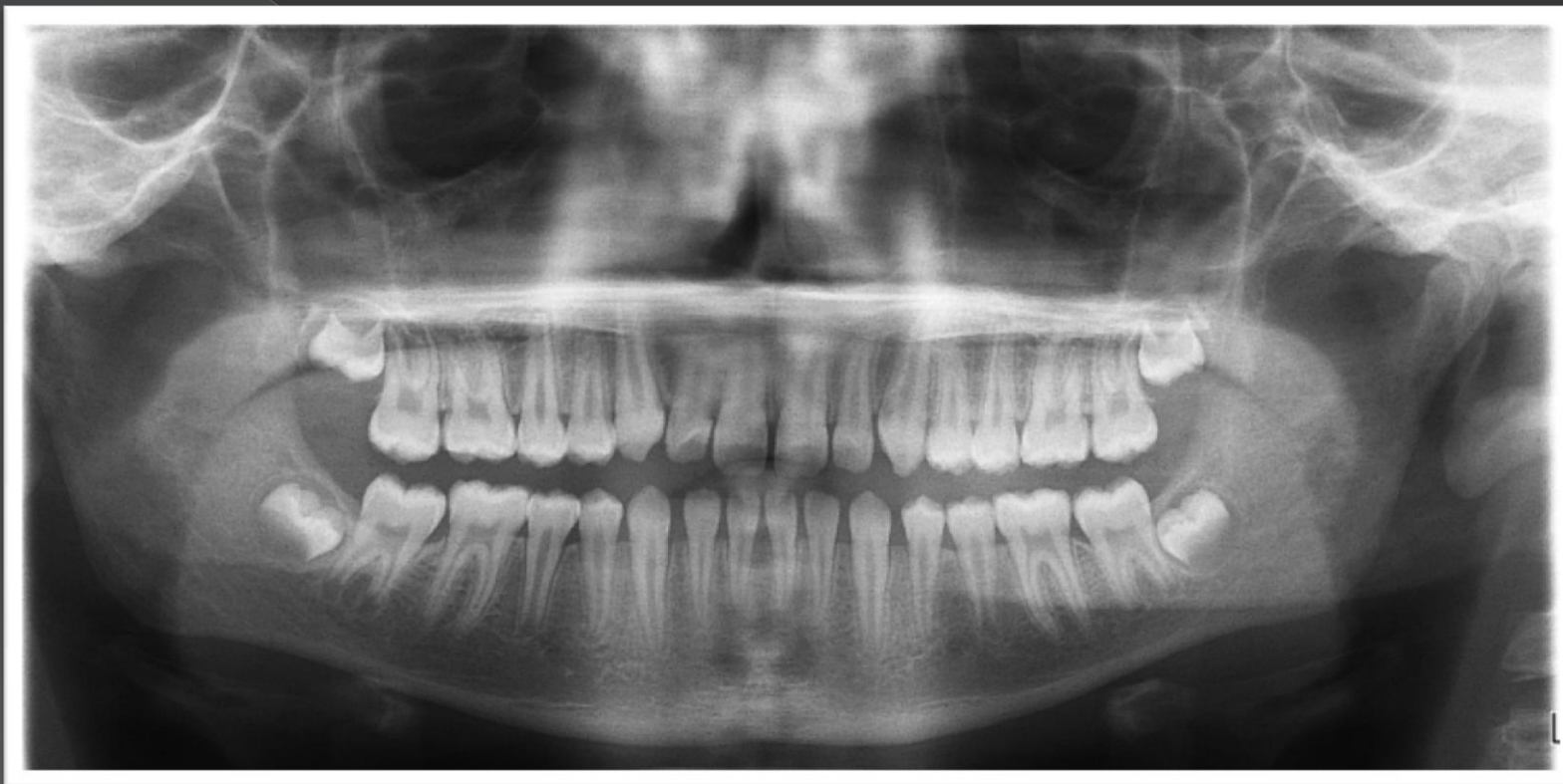

55 mois après le traitement orthopédique (15/09/10)

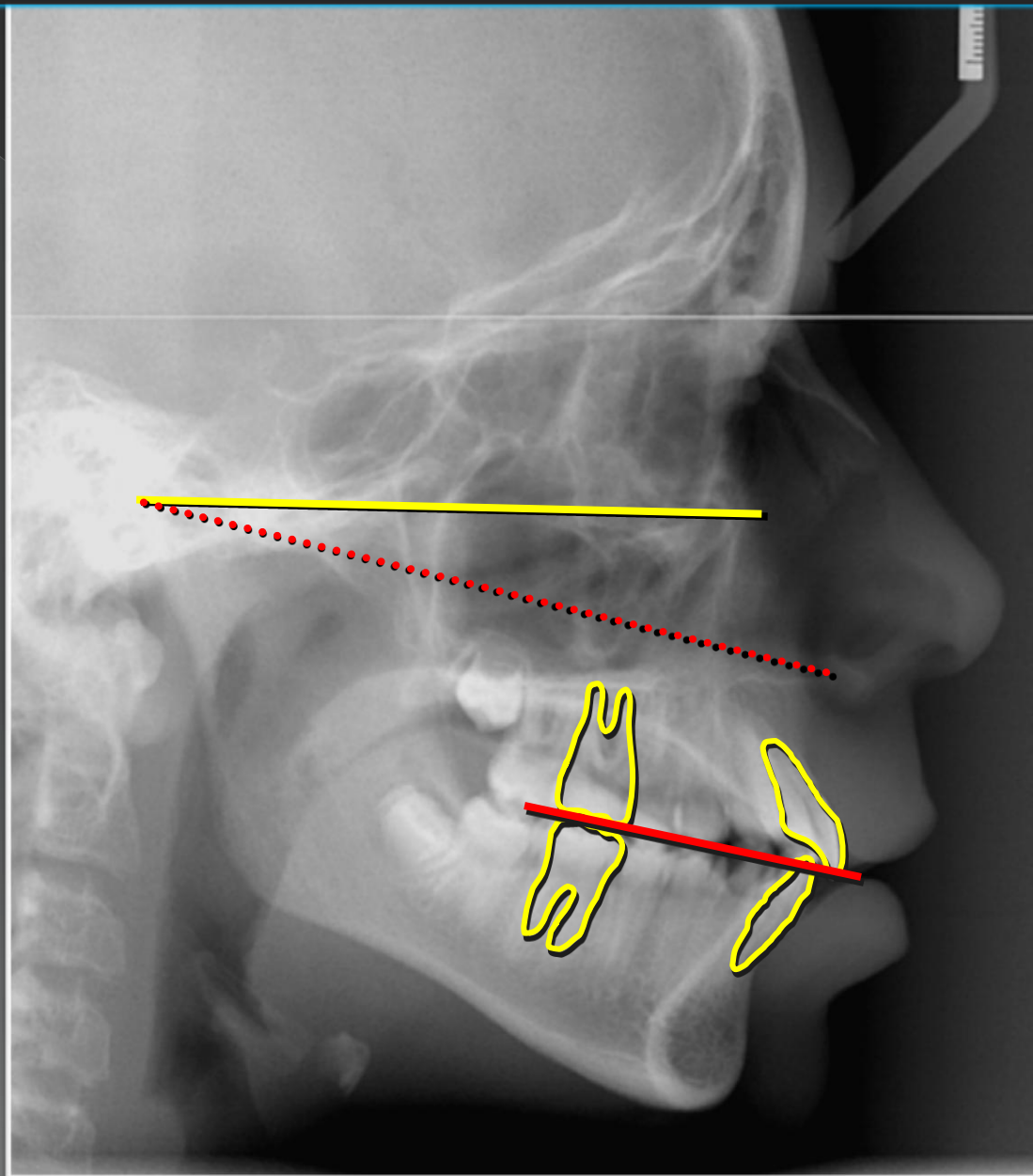


Un traitement orthodontique sera nécessaire pour améliorer les rapports sagittaux et corriger le torque incisif

Panoramique **55 mois** après le traitement orthopédique (15/09/10)



55 mois après le traitement orthopédique (15/09/10)



Cinématique mandibulaire **55 mois** après le traitement orthopédique (15/09/10)



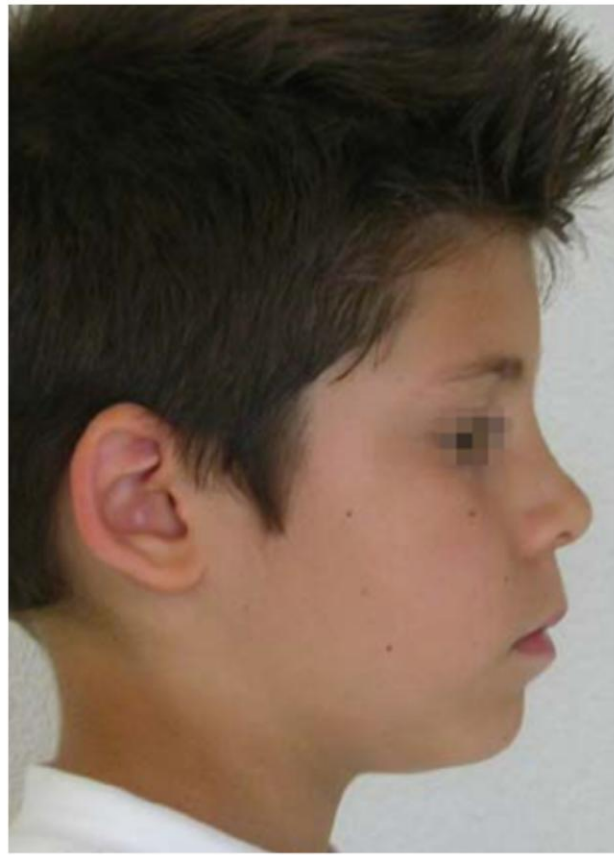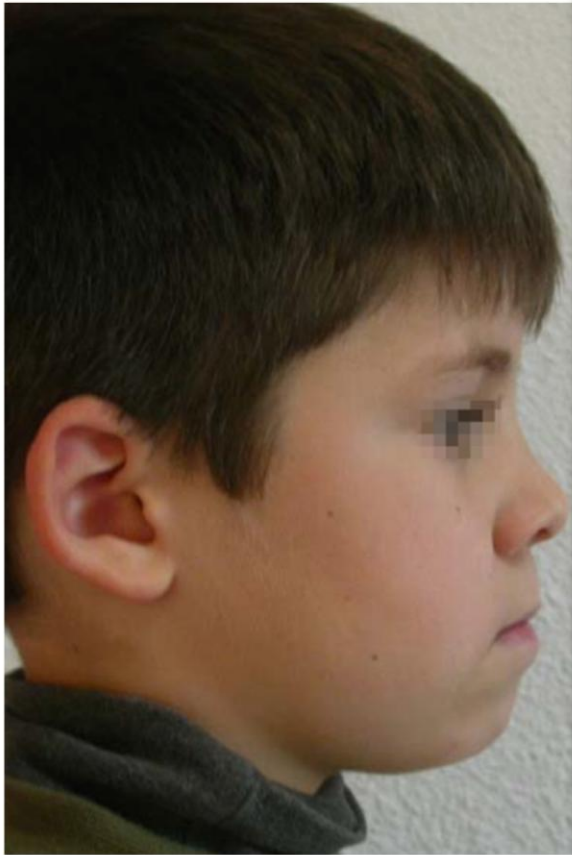
Comparaison

Avant / Après

Avant traitement
(20/12/04)

5 mois après
l'orthopédie (19/06/06)

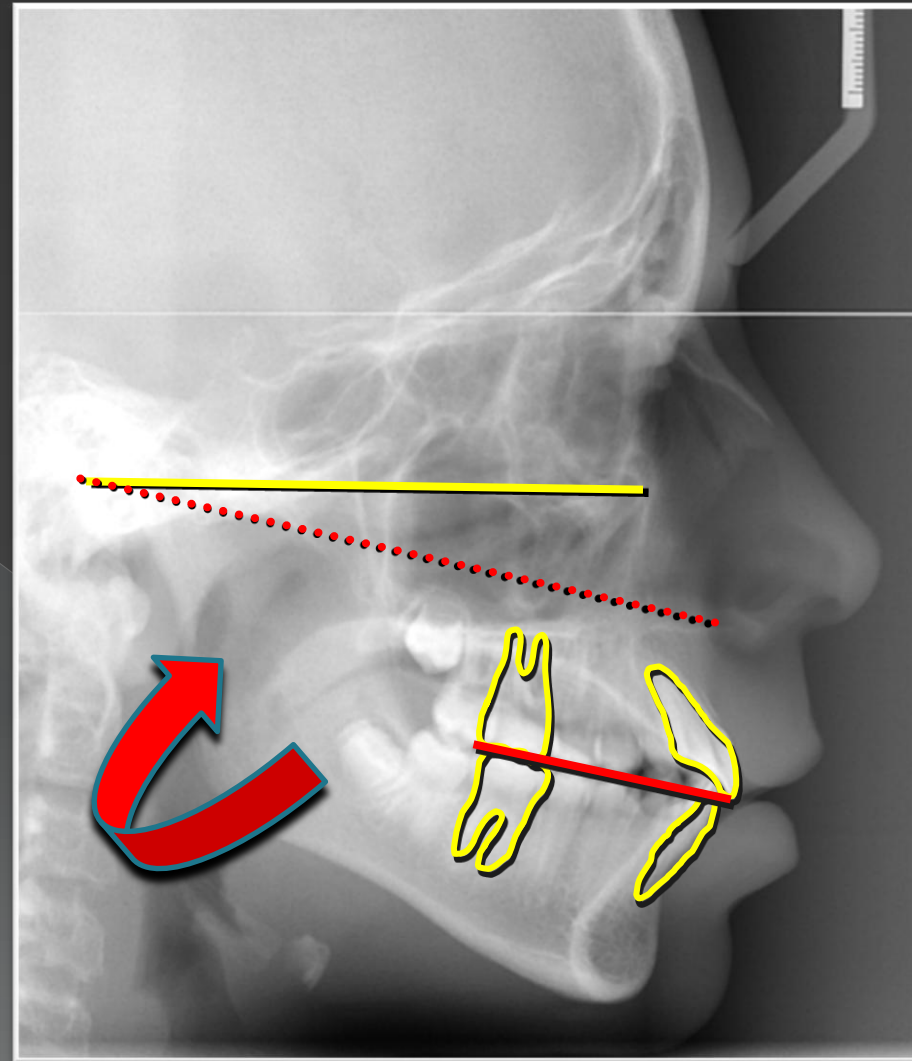
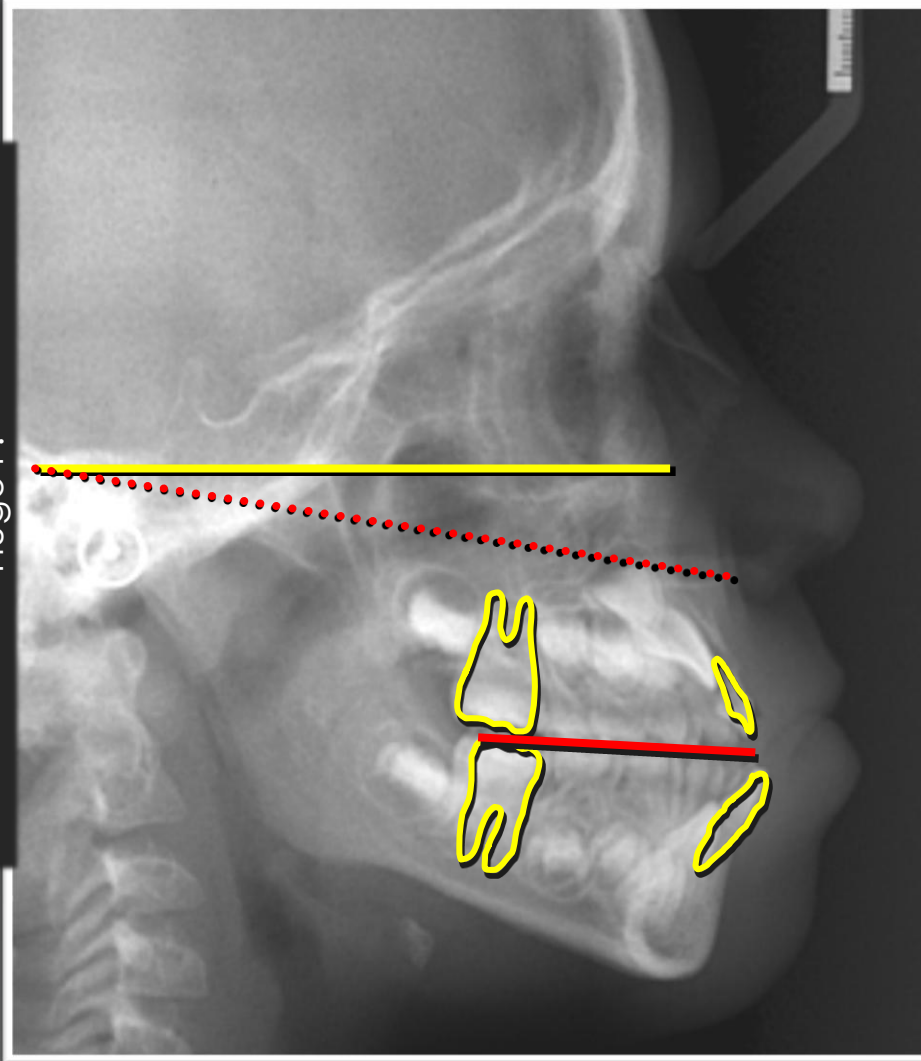
55 mois après
l'orthopédie (15/09/10)



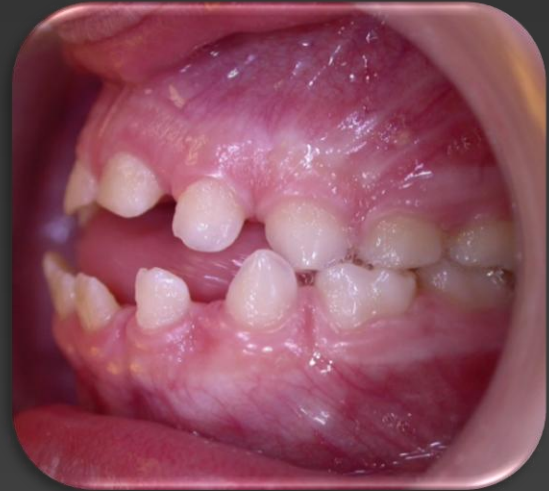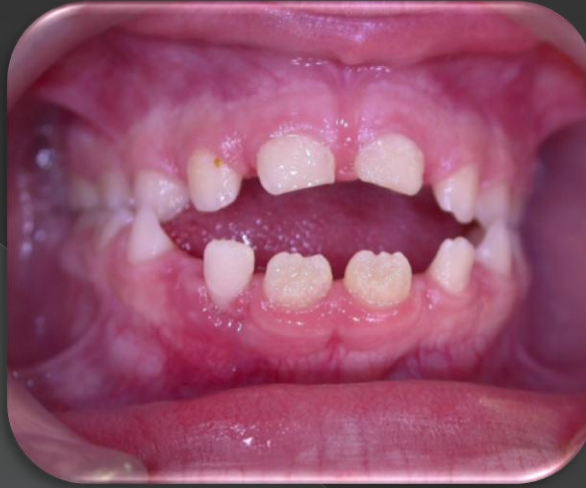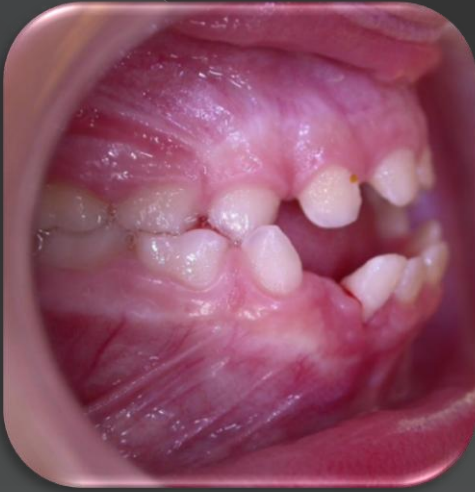Avant traitement
(13/10/04)

55 mois après l'orthopédie
(15/09/10)

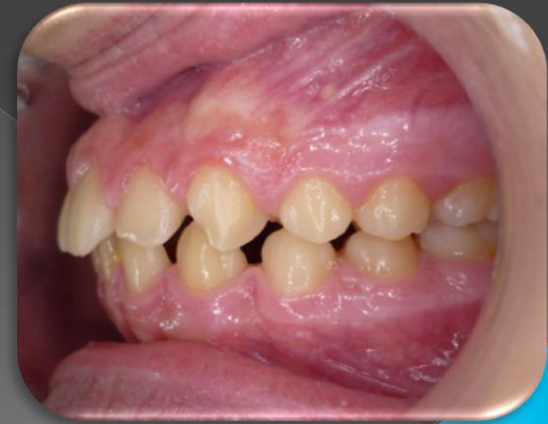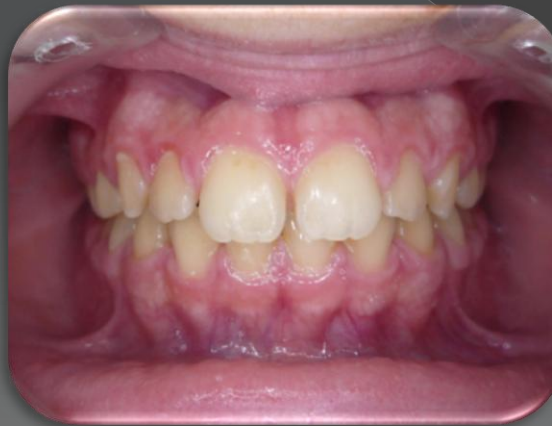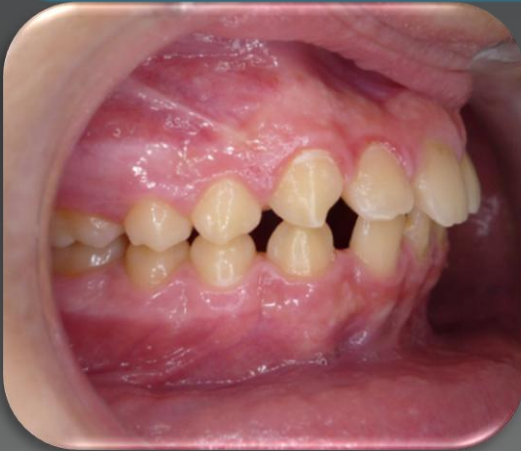Hugo F.



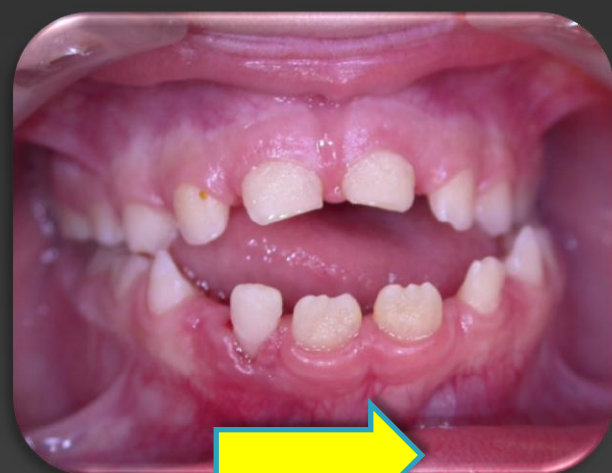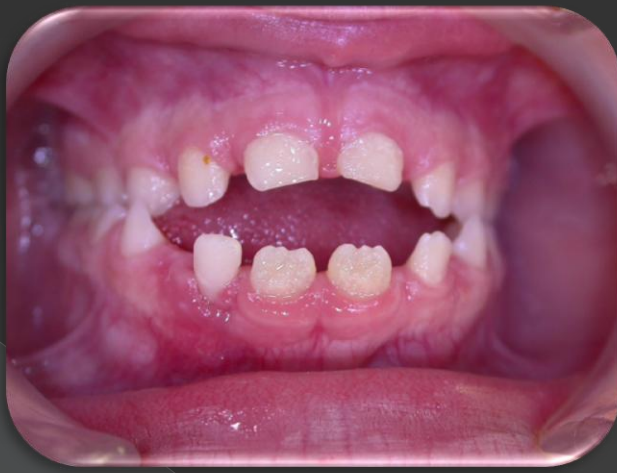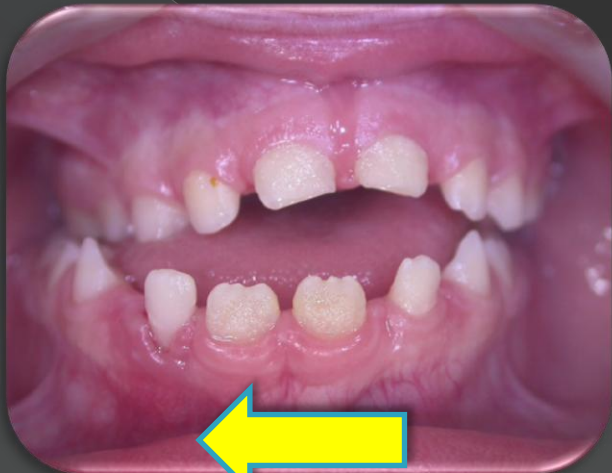Avant traitement (20/12/04)



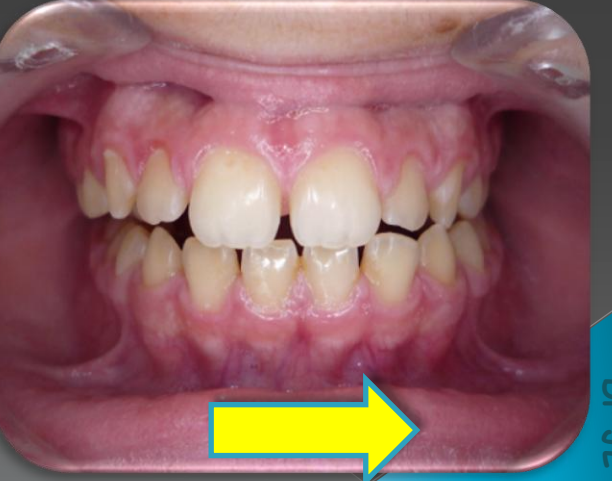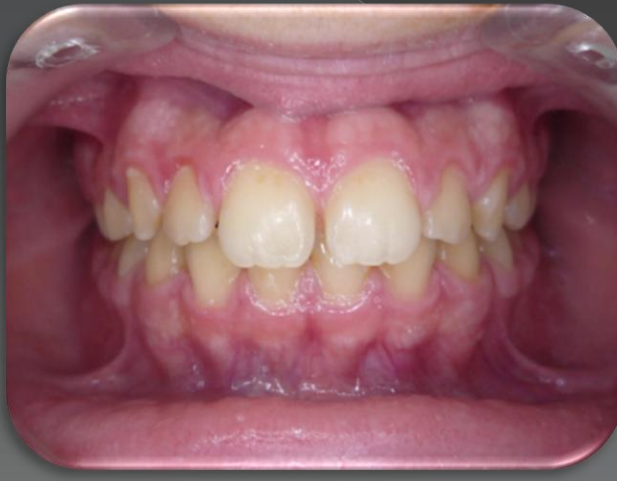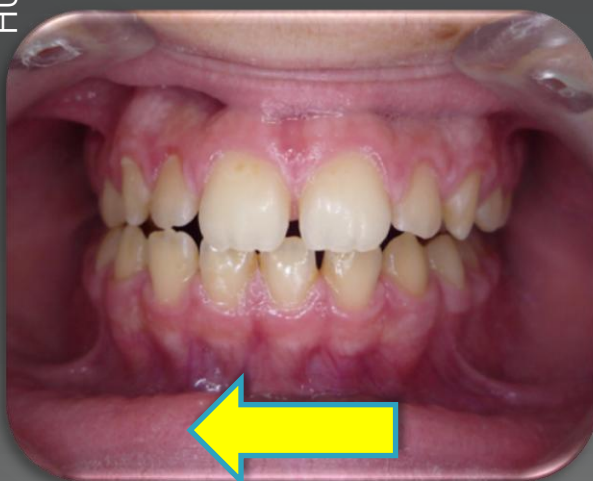55 mois après l'orthopédie (15/09/10)



Mouvements de diduction avant traitement (13/10/04)



Mouvements de diduction 55 mois après l'orthopédie (15/09/10)



Le changement radical de cinématique mandibulaire est probablement la transformation majeure produite par le traitement