

# TRATAMIENTO ORTOPÉDICO DE LAS MALOCLUSIONES DE CLASE III

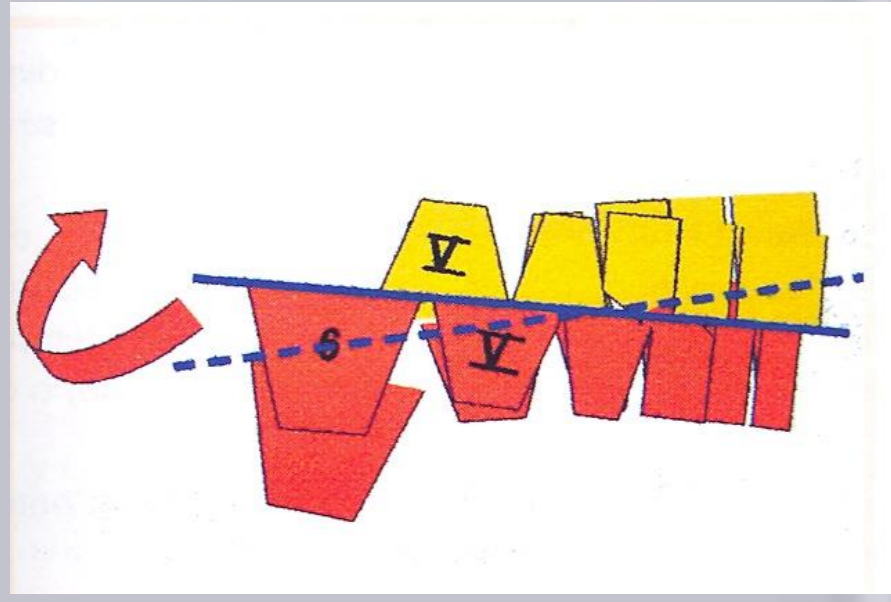
## Rehabilitación oclusal y funcional

### Terapéutica Dr. Raymond

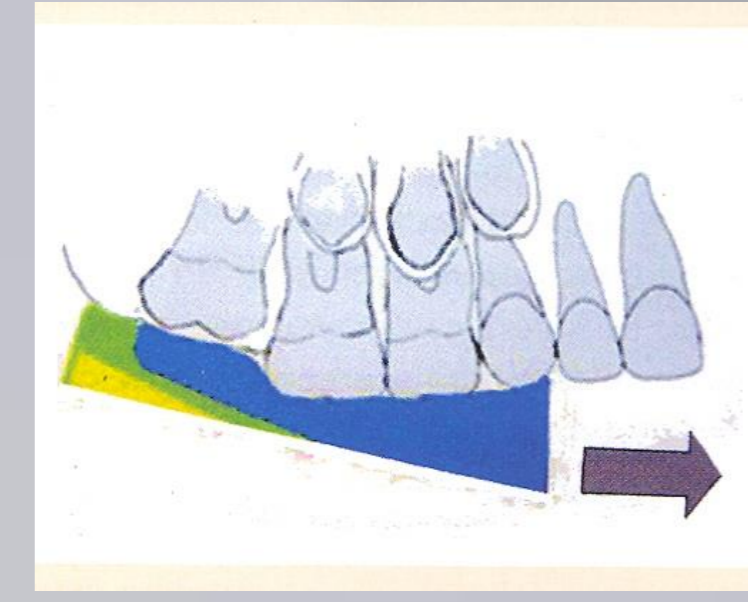
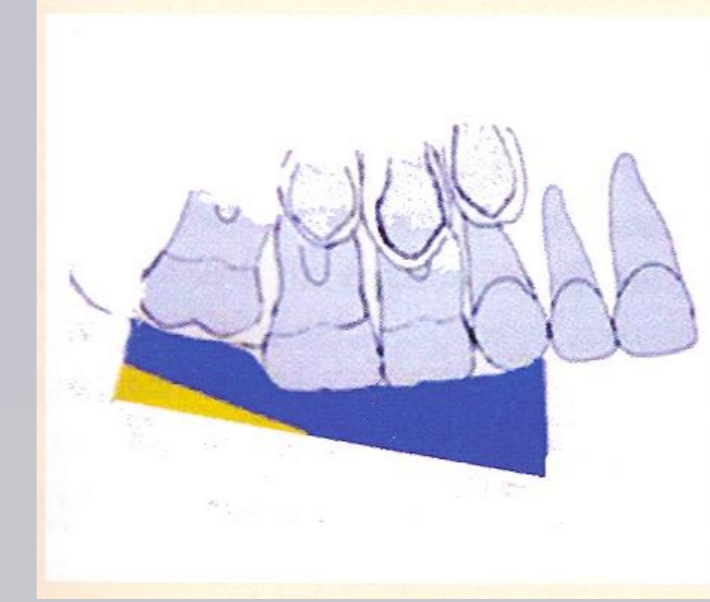
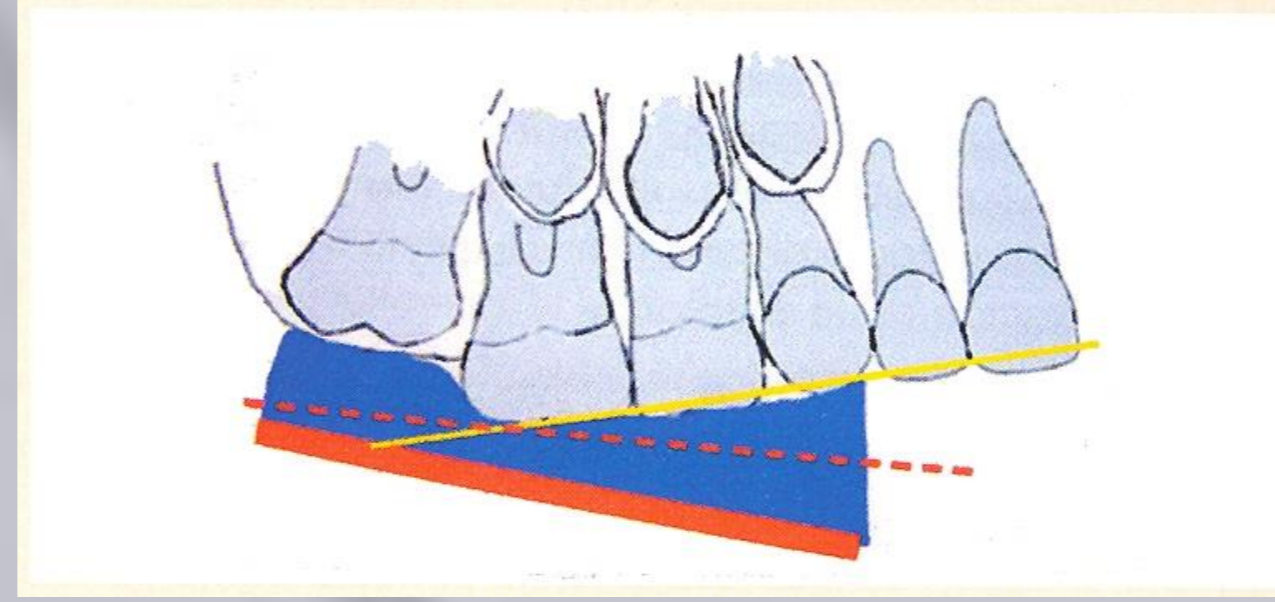


Dra. I. Pimentel; Dr. J. L. Raymond; Dr. C. Martínez de Velasco; Dra. R. Vignolo; Dr. J. Font

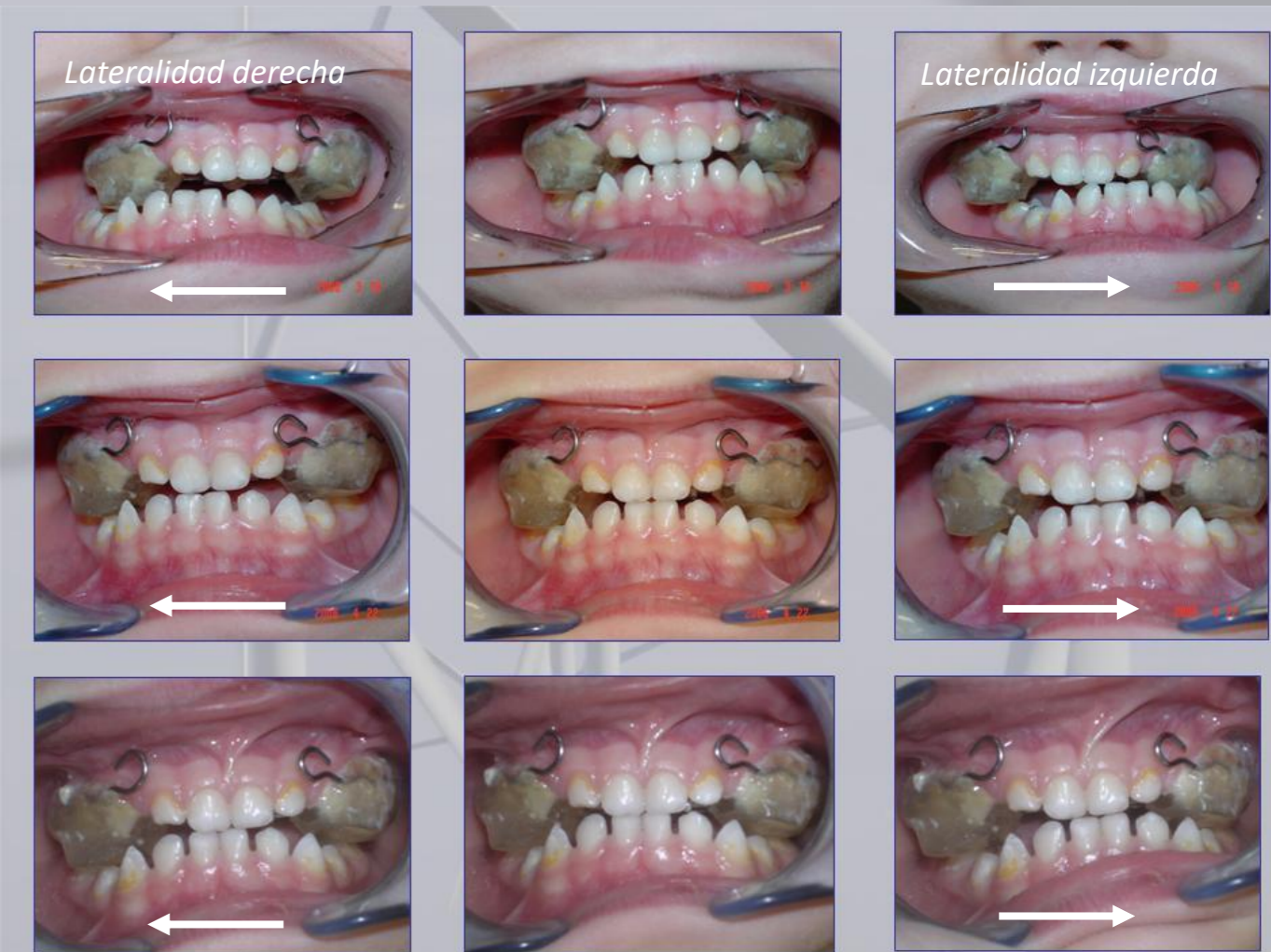
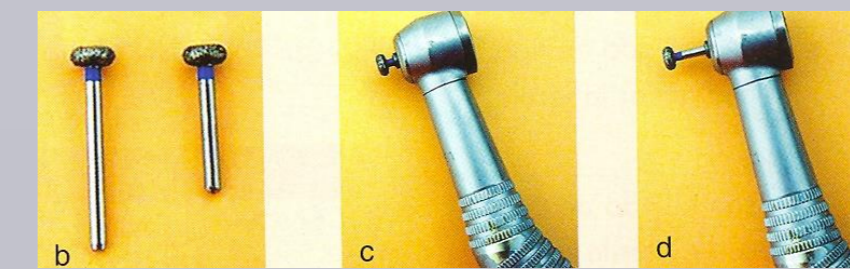
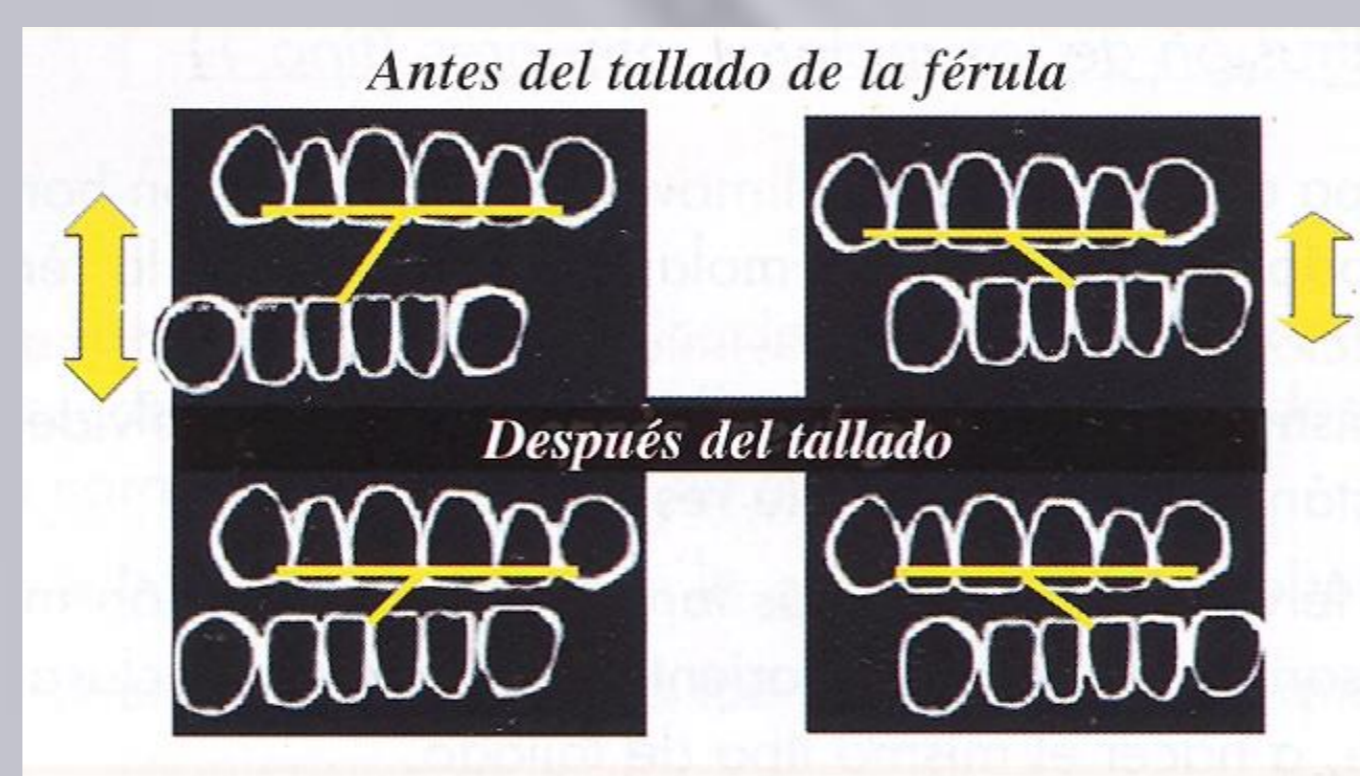
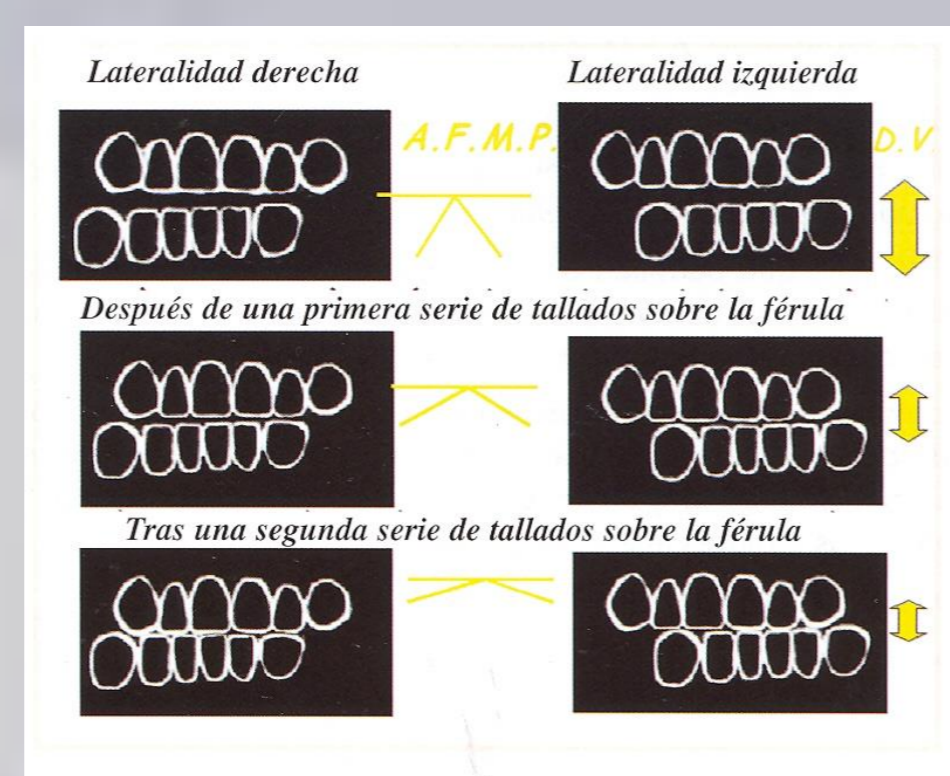
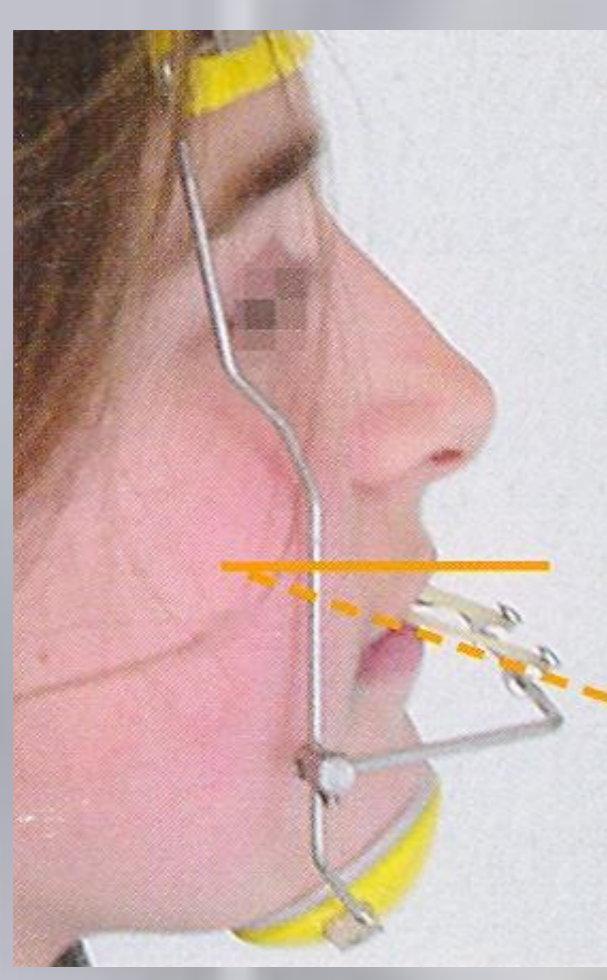
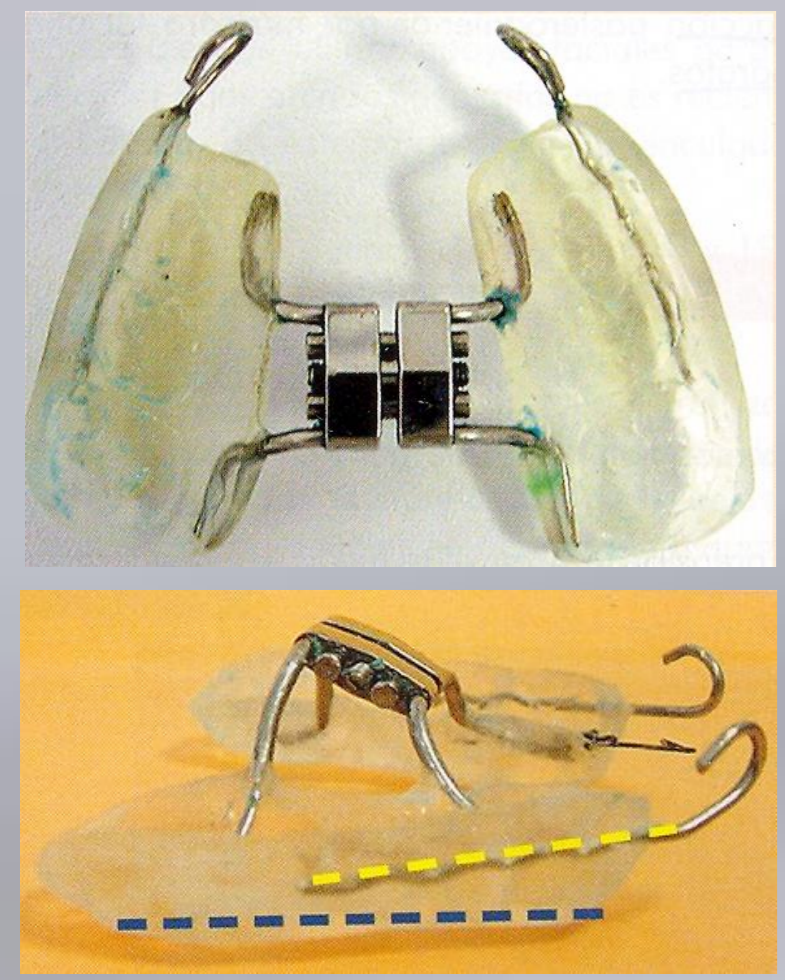
**INTRODUCCIÓN:** El tratamiento ortopédico de las clases III con máscara facial y disyunción está muy extendido, sin embargo, no siempre conlleva un resultado terapéutico estable. La recidiva de un cierto número de clases III se debe a una guía anterior no funcional, y a una dinámica mandibular mórbida que refleja una orientación patológica del plano oclusal, la cual conduce a una masticación patológica, que comporta un hiperdesarrollo mandibular, provocando una recidiva inevitable a corto o largo plazo.



La rotación horaria del plano oclusal se obtiene mediante la extrusión de los molares inferiores y la intrusión relativa de los molares superiores

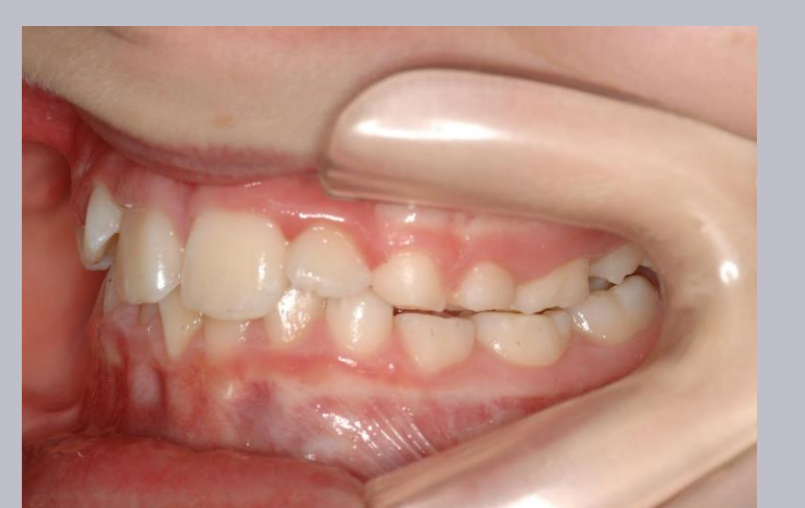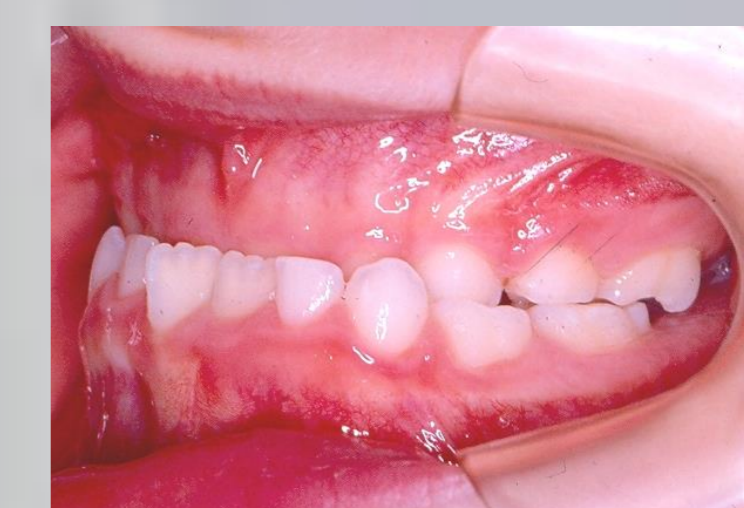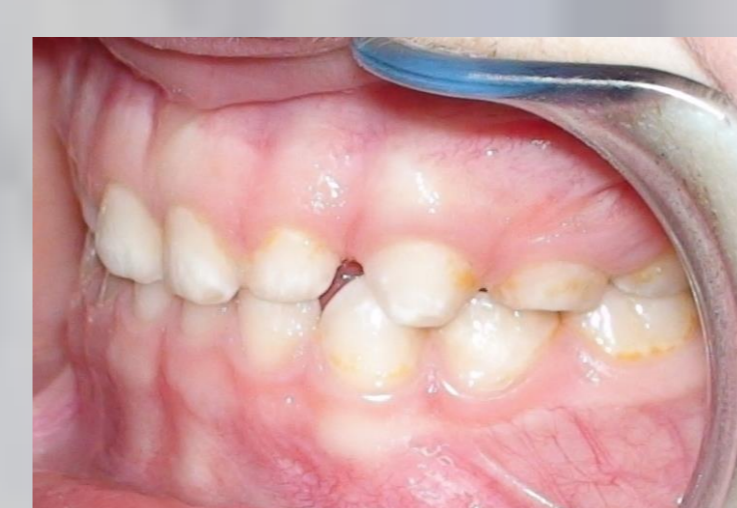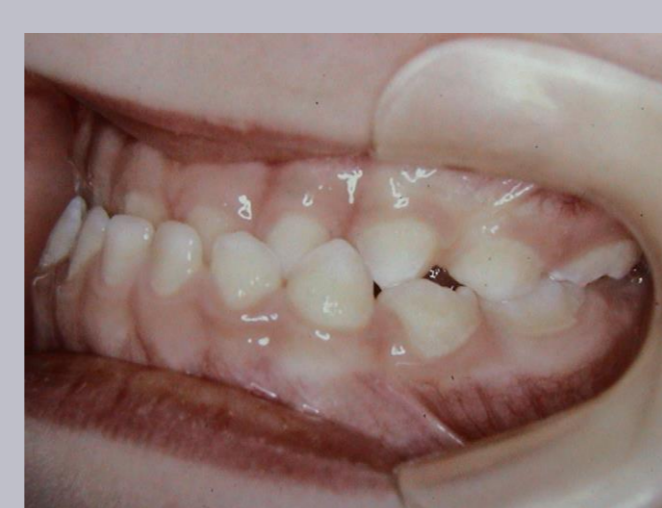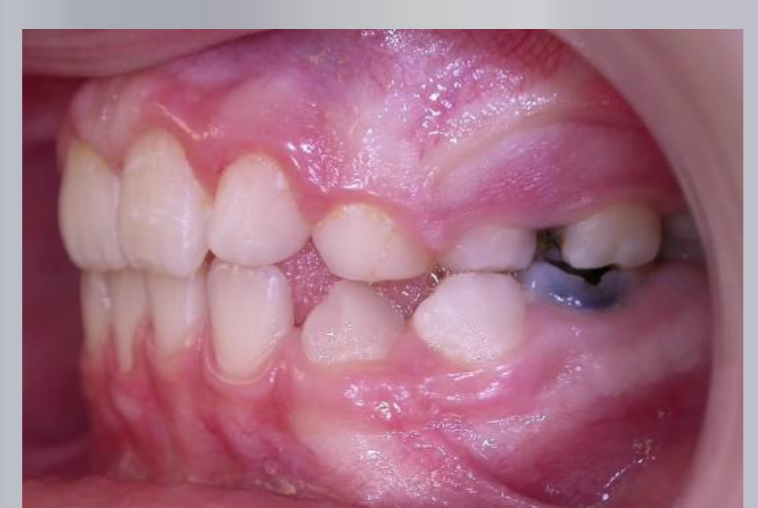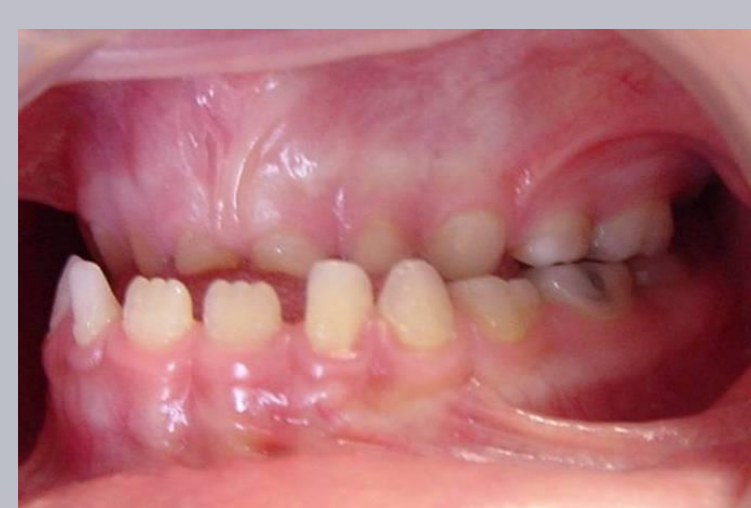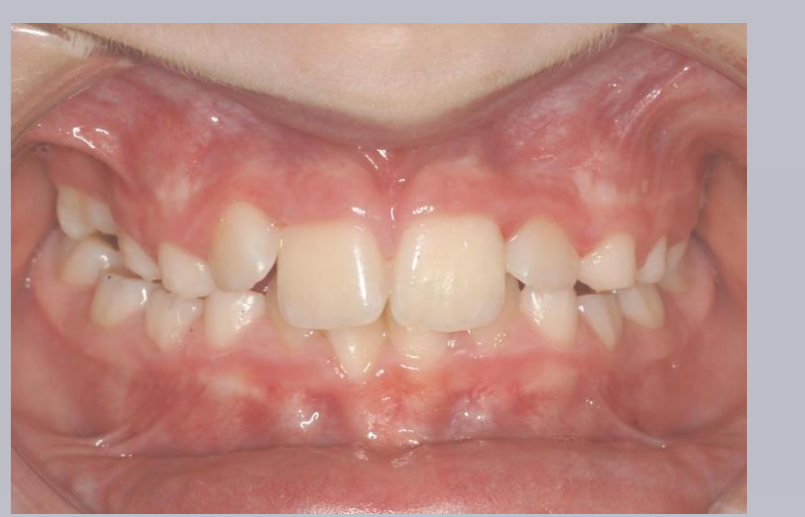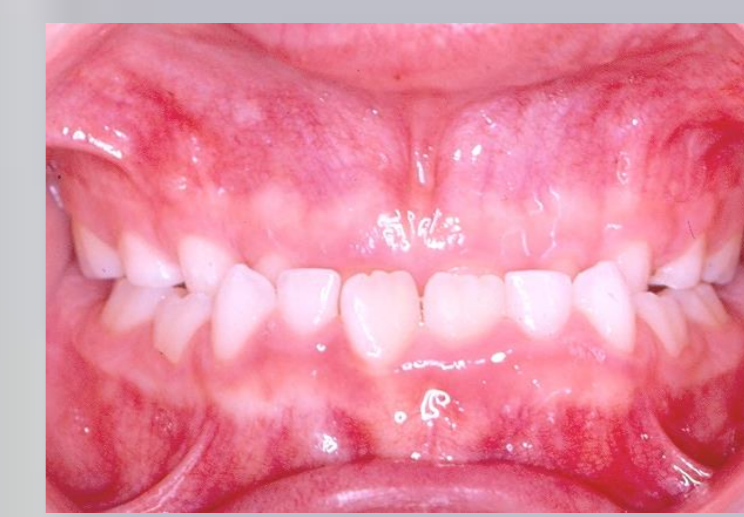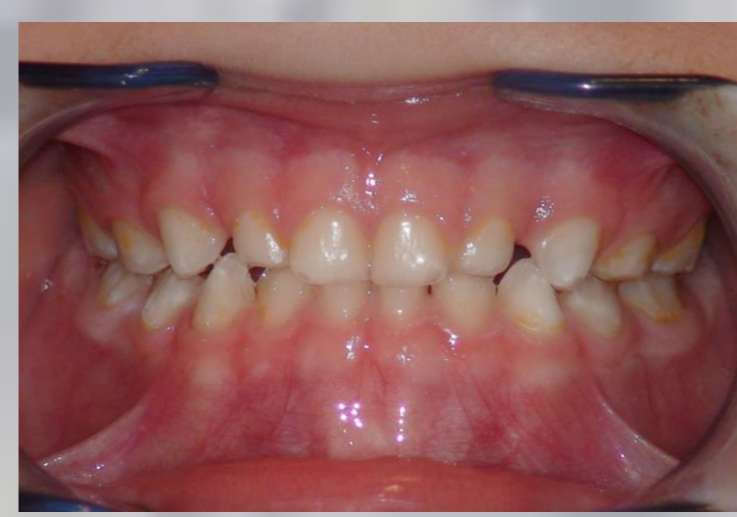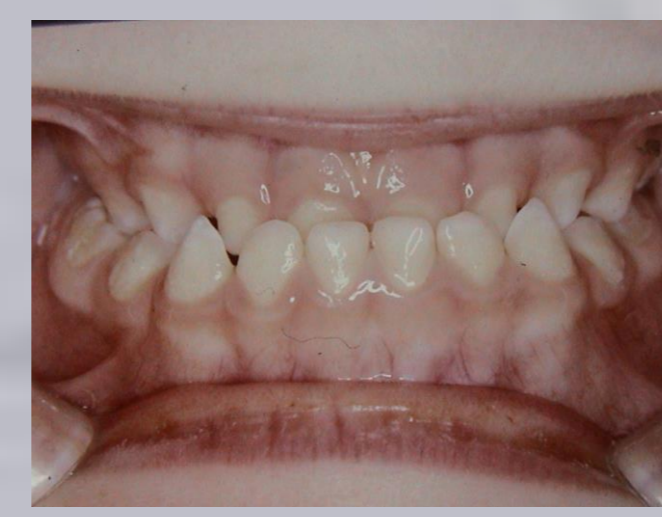
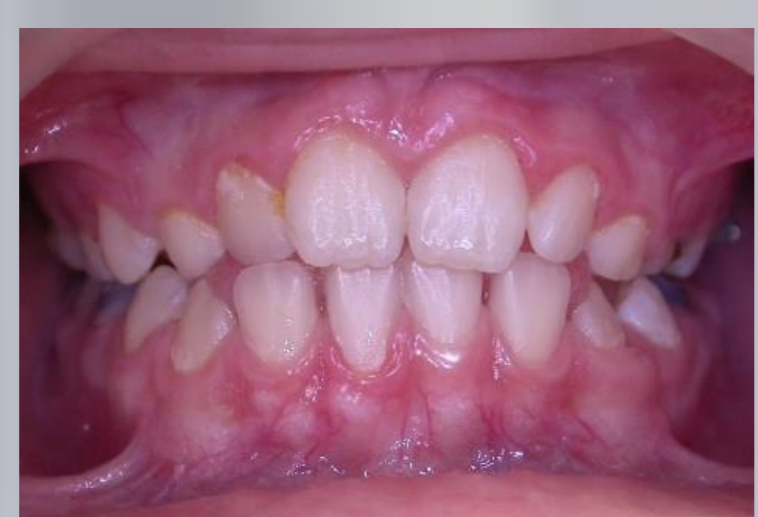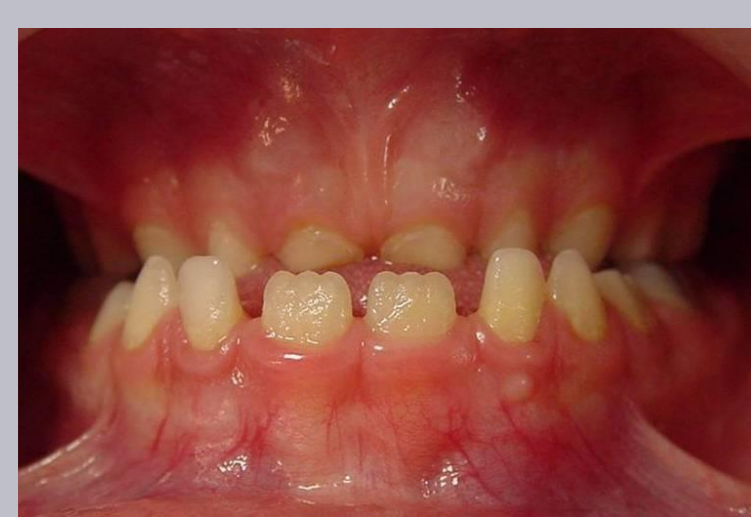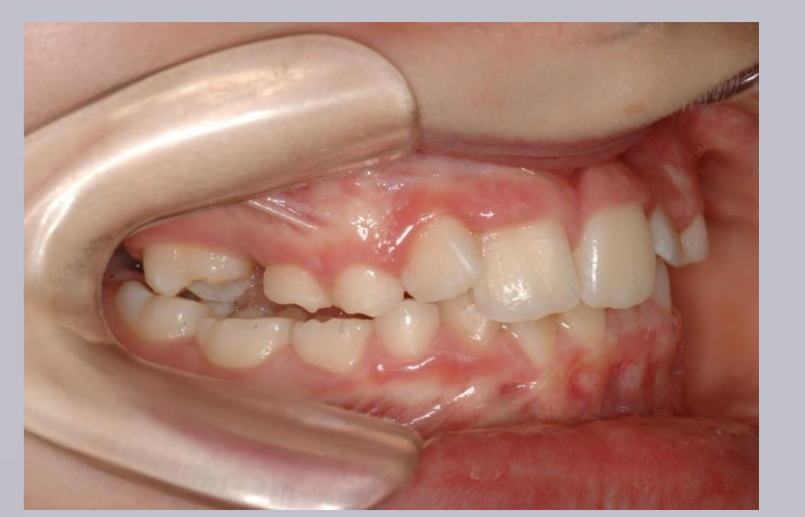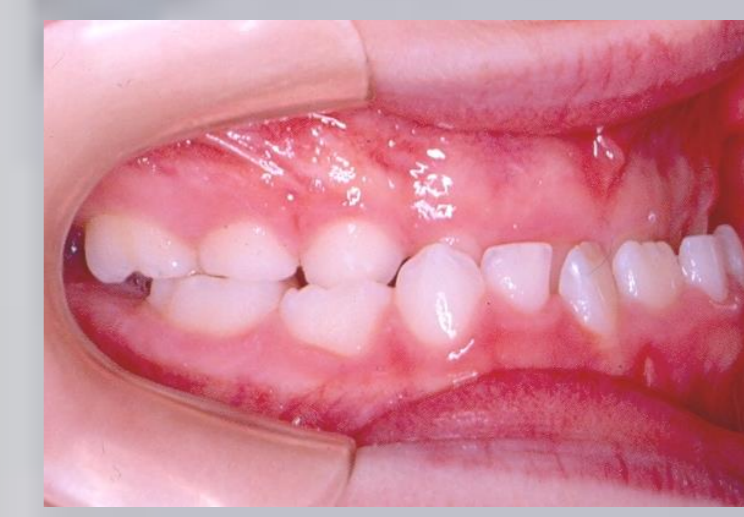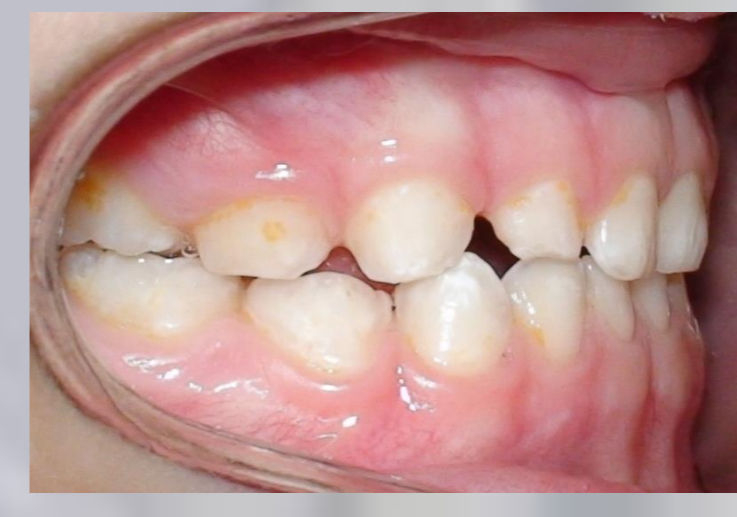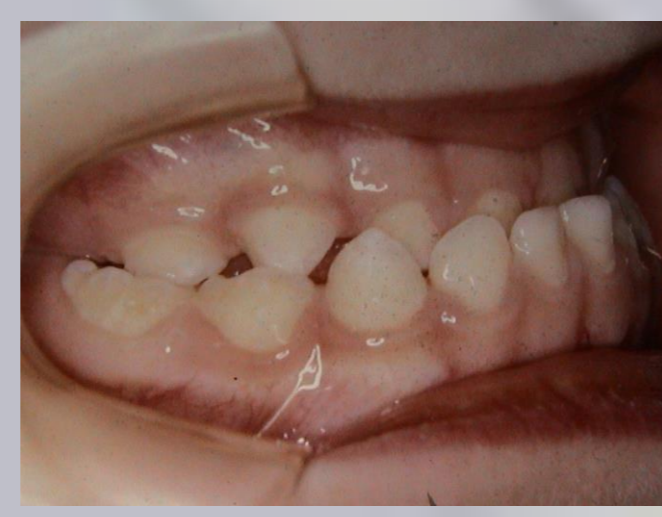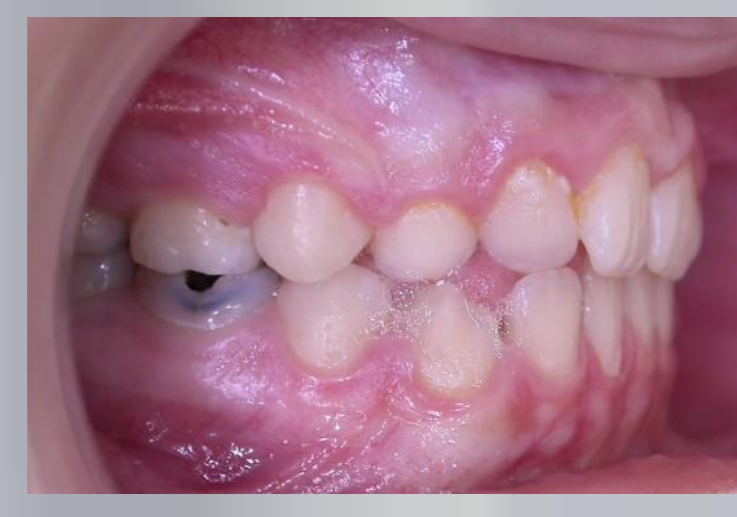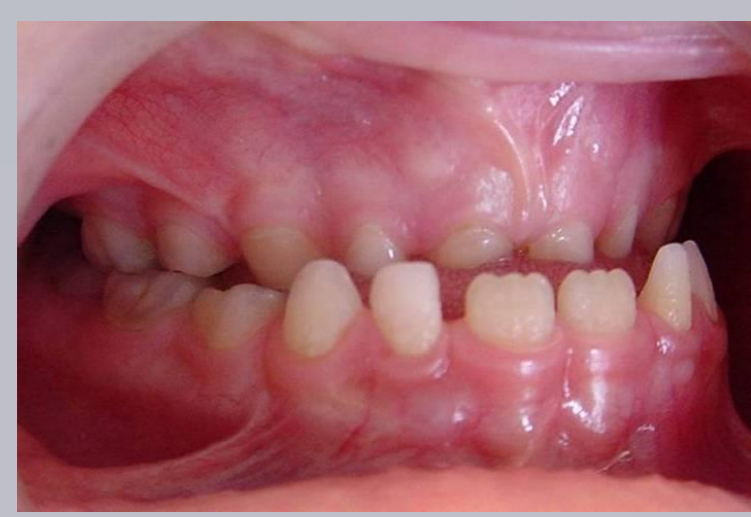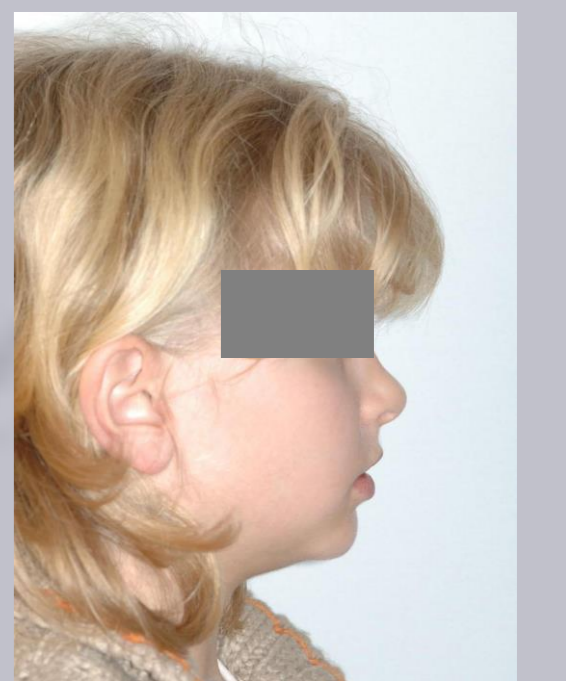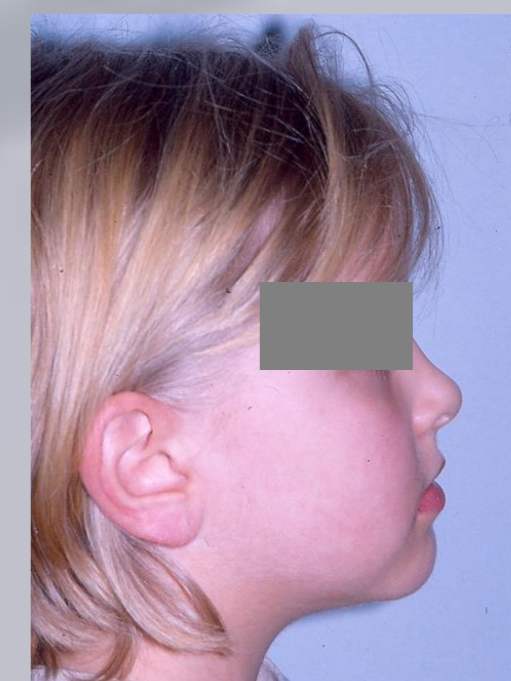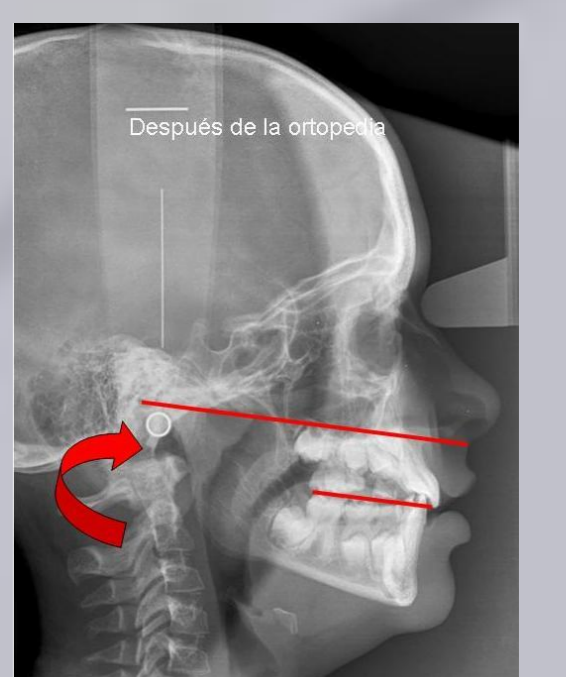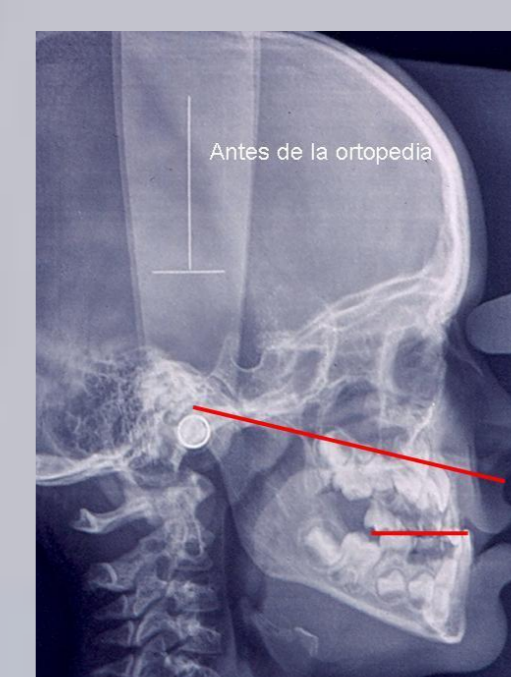


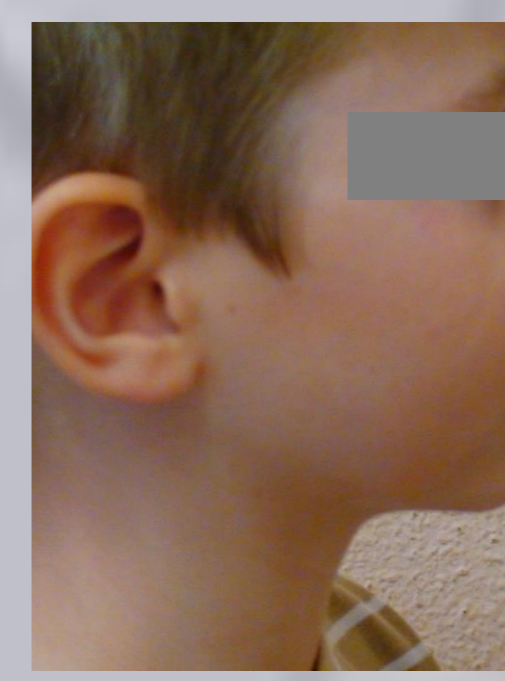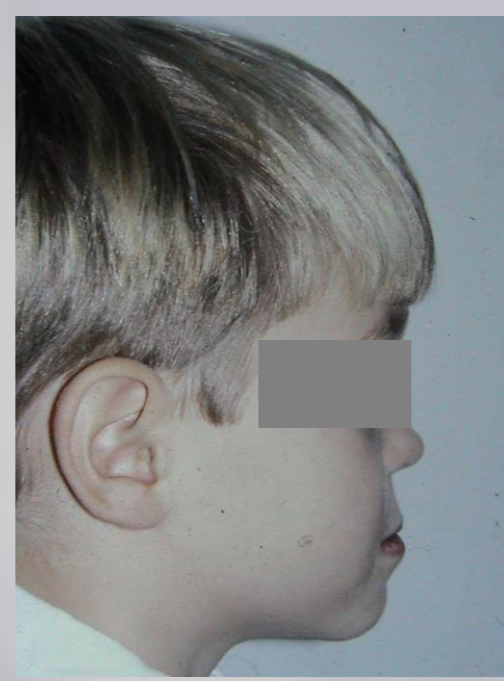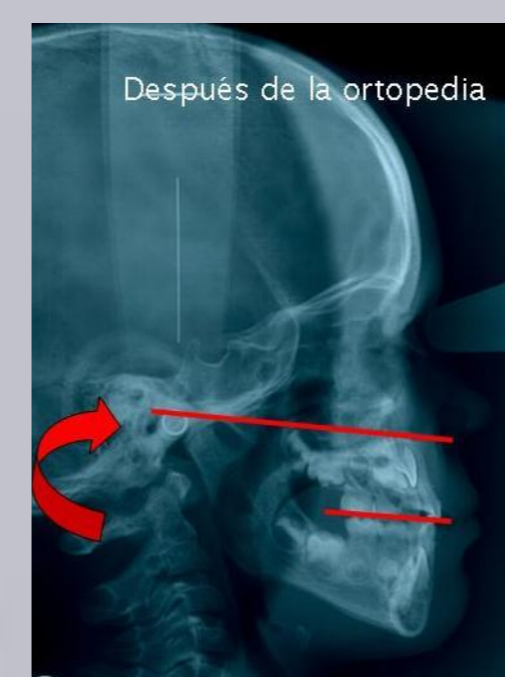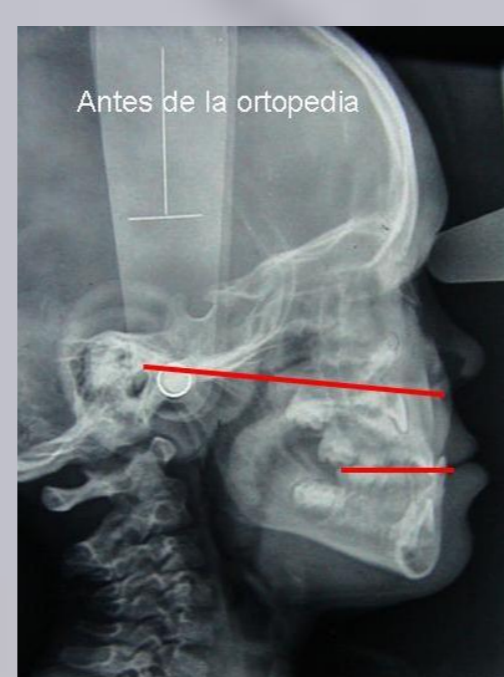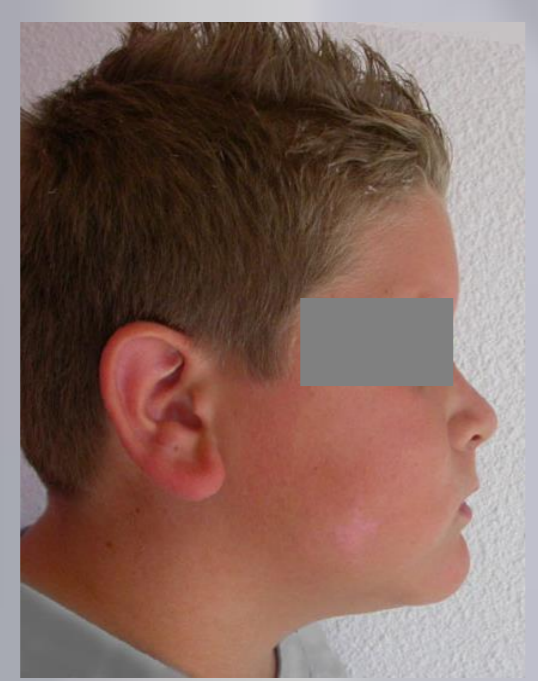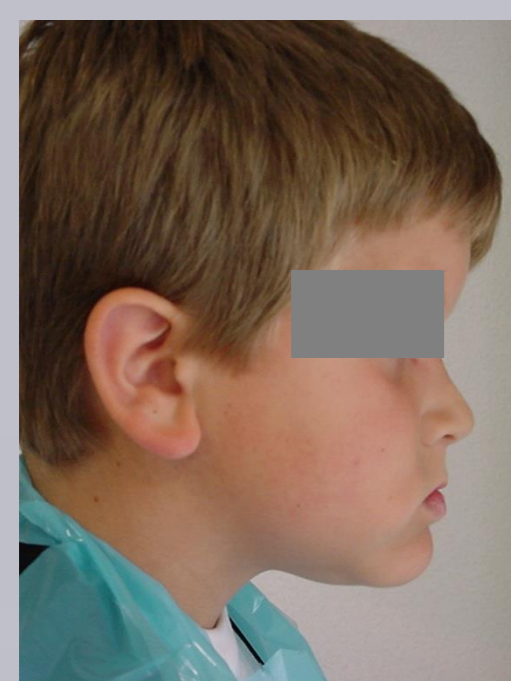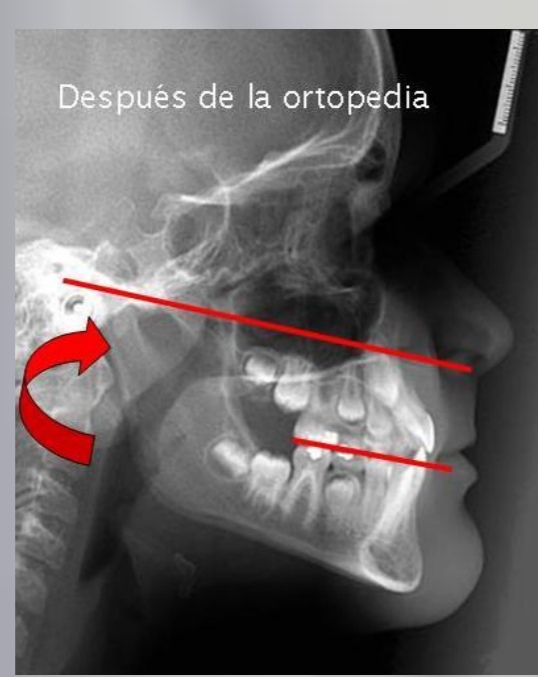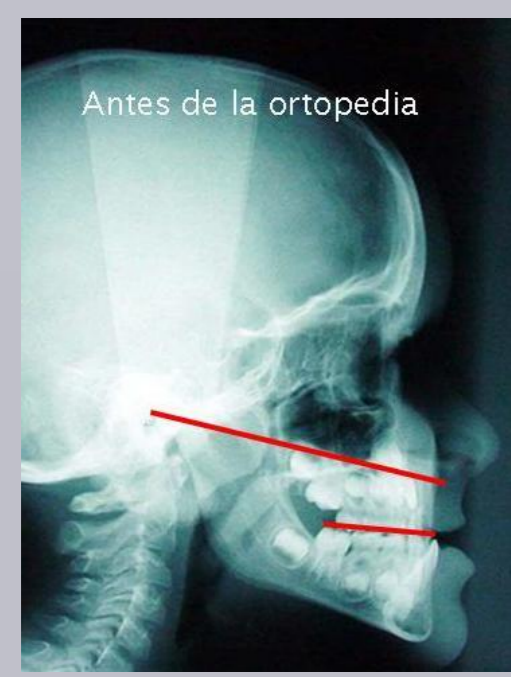**MATERIAL Y MÉTODO:** Tres pacientes tratados con una férula de disyunción, máscara facial de Delaire, elásticos con fuerzas ortopédicas y tallados de la cara oclusal de la férula realizados según la terapéutica del Dr. Raymond.



Dinámica mandibular

**OBJETIVO:** Reorientar el plano oclusal a fin de permitir una masticación fisiológica. El examen clínico de los movimientos mandibulares de lateralidad, dinámica mandibular en los tres planos del espacio, es el mejor medio para evaluar su orientación.



Dr. J. L. Raymond

Dr. C. Martínez de Velasco

Dra. R. Vignolo

**RESULTADOS:** Se observa rectificación de la clase III esquelética y modificación del plano oclusal con rotación horaria.

**CONCLUSIÓN:** El control de la orientación del plano oclusal puede aportar un resultado terapéutico estable. Esta orientación debe permitir una masticación fisiológica que constituirá el mejor instrumento de pronóstico y contención.

**BIBLIOGRAFÍA:** 1. RAYMOND, J.L. Tratamiento ortopédico de las maloclusiones de Clase III Rehabilitación oclusal y funcional. 2004 2. PLANAS, P. Rehabilitación Neuro oclusal (RNO). 2ª edición. Masson-Salvat 1994. 3. SIMÕES, WA. Ortopedia funcional de los maxilares. A través de la rehabilitación Neuro-oclusal. Vol 1 y 2. 3ª Edición. Artes Médicas Latinoamérica. 2004; 4. SIMÕES, WA. Insights into maxillary and mandibular growth for a better practice. The Journal of clinical Pediatric Dentistry. Vol. 21, Number 1/1996; 5. SIMÕES, WA. Modulation of occlusal plane during puberty. The Journal of clinical Pediatric Dentistry. Vol 19, number 4/1995; 6. Duthéage, B. Les Lois de Hanau. Boletín A.F.P.P nº8, octubre 1996; 7. DETORRI, S.; CONFALONI, A. RNO Evoluzione del Rapporto dinamico funzionale tra occlusione ed ATM. Mercurio editore. 2001; 8. Petrovic, A. Simões W.A.; Stutmann, J Modus operandi pf Planas appliance. J Clin Ped Dent 16 (2): 79-85, 1992; 9. BACCETTI T, FRANCHI L, MCNAMARA JA JR. Thin-plate spline analysis of treatment effects of rapid face mask therapy in early Class III malocclusions. Eur J Orthod. 1999 jun;21(3) : 275-81.