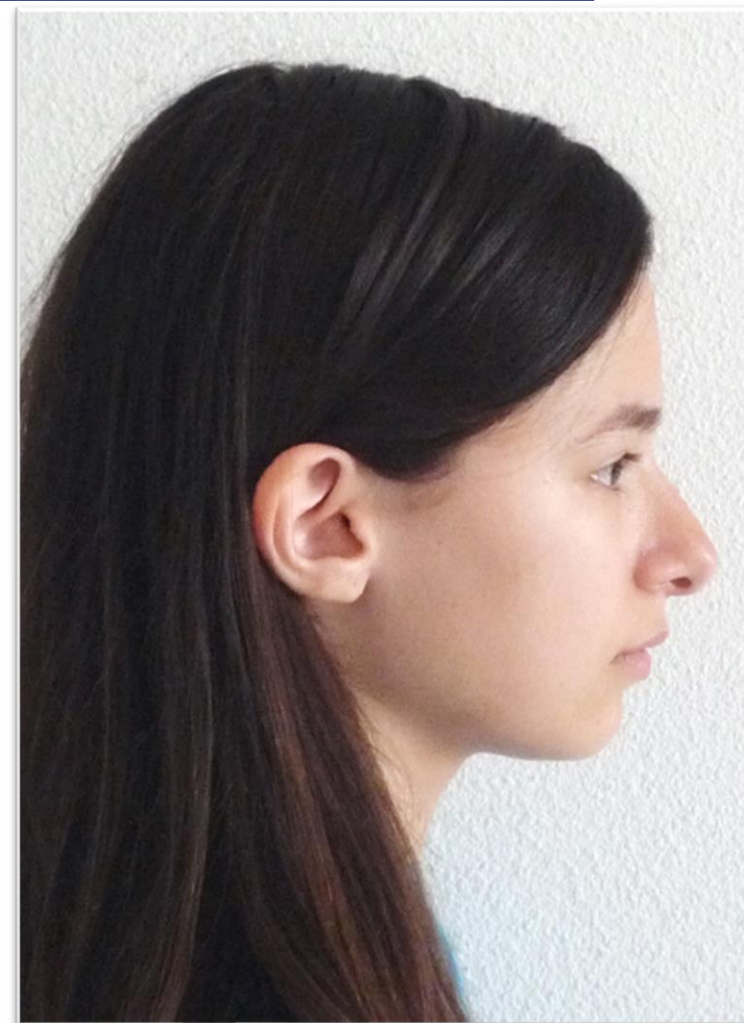


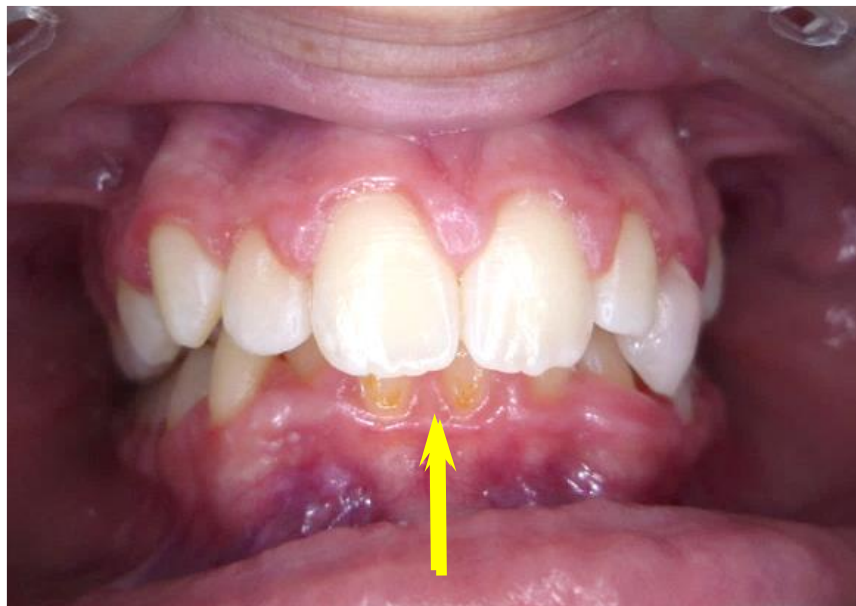
Présentation du cas clinique de  
Marie A.



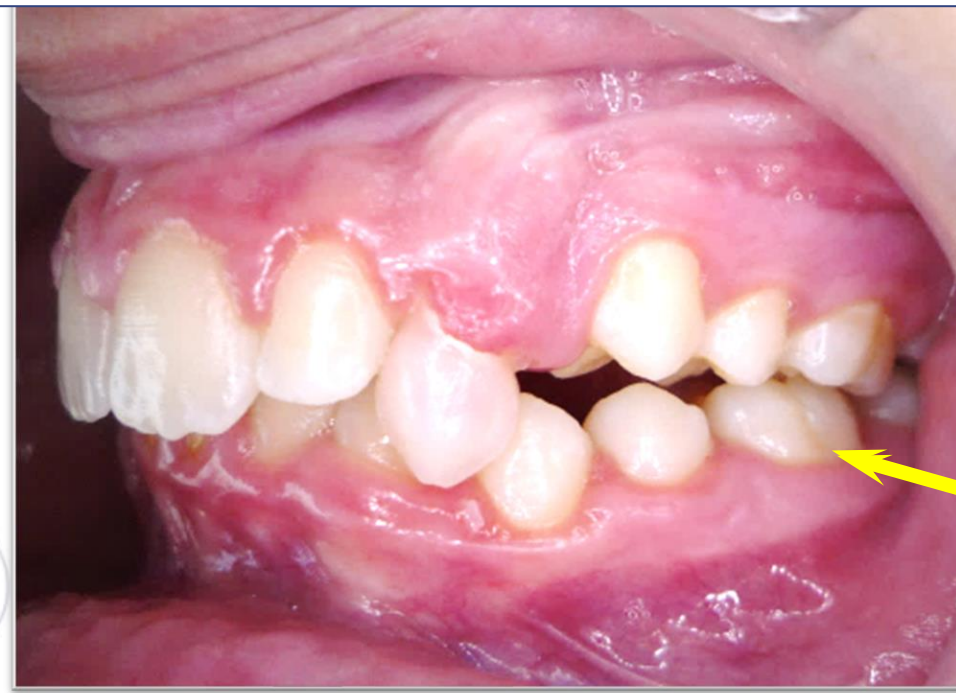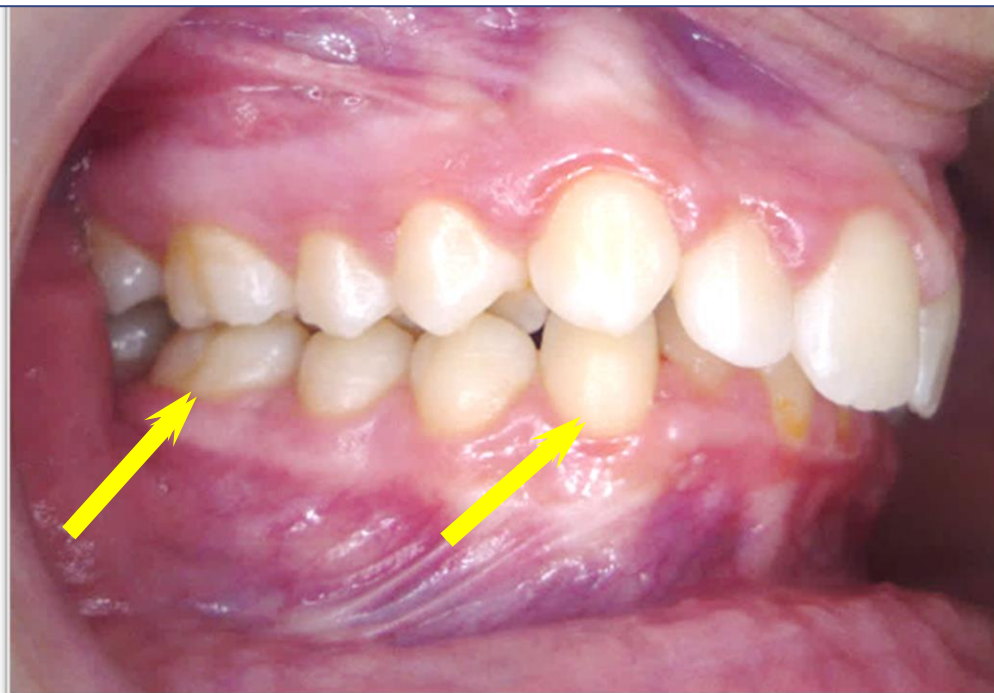
Marie A. : Née le 03/04/98 – Age au début : 13 ans et 6 mois  
Début : 17/10/11 - Fin : 04/11/13 – Durée : 24 mois 1/2



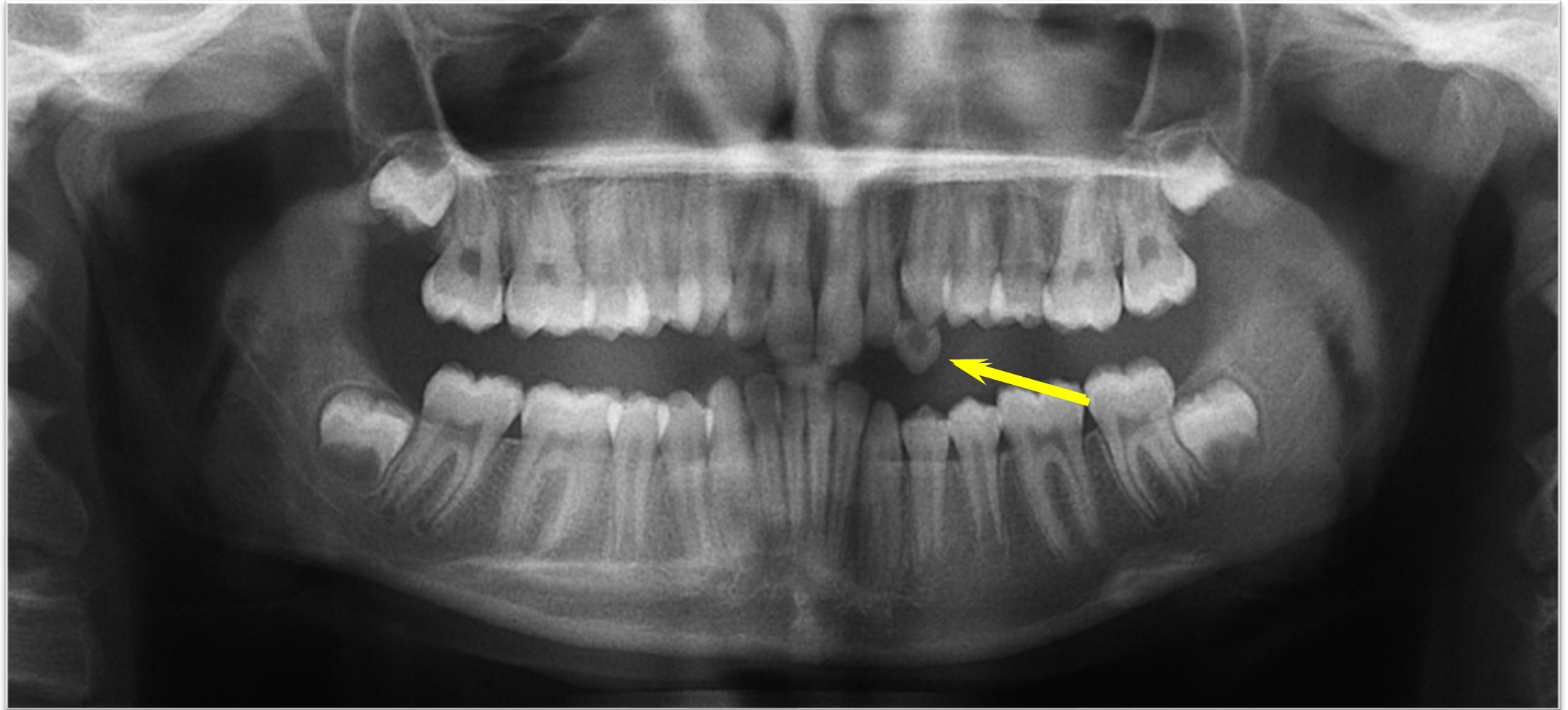




Avant traitement ( 21/06/11 ) : classe II subdivision droite



# Panoramique avant traitement ( 21/06/11)



Dr J-L RAYMOND



# Téléradiographie avant traitement ( 21/06/11)

FMA : 23°

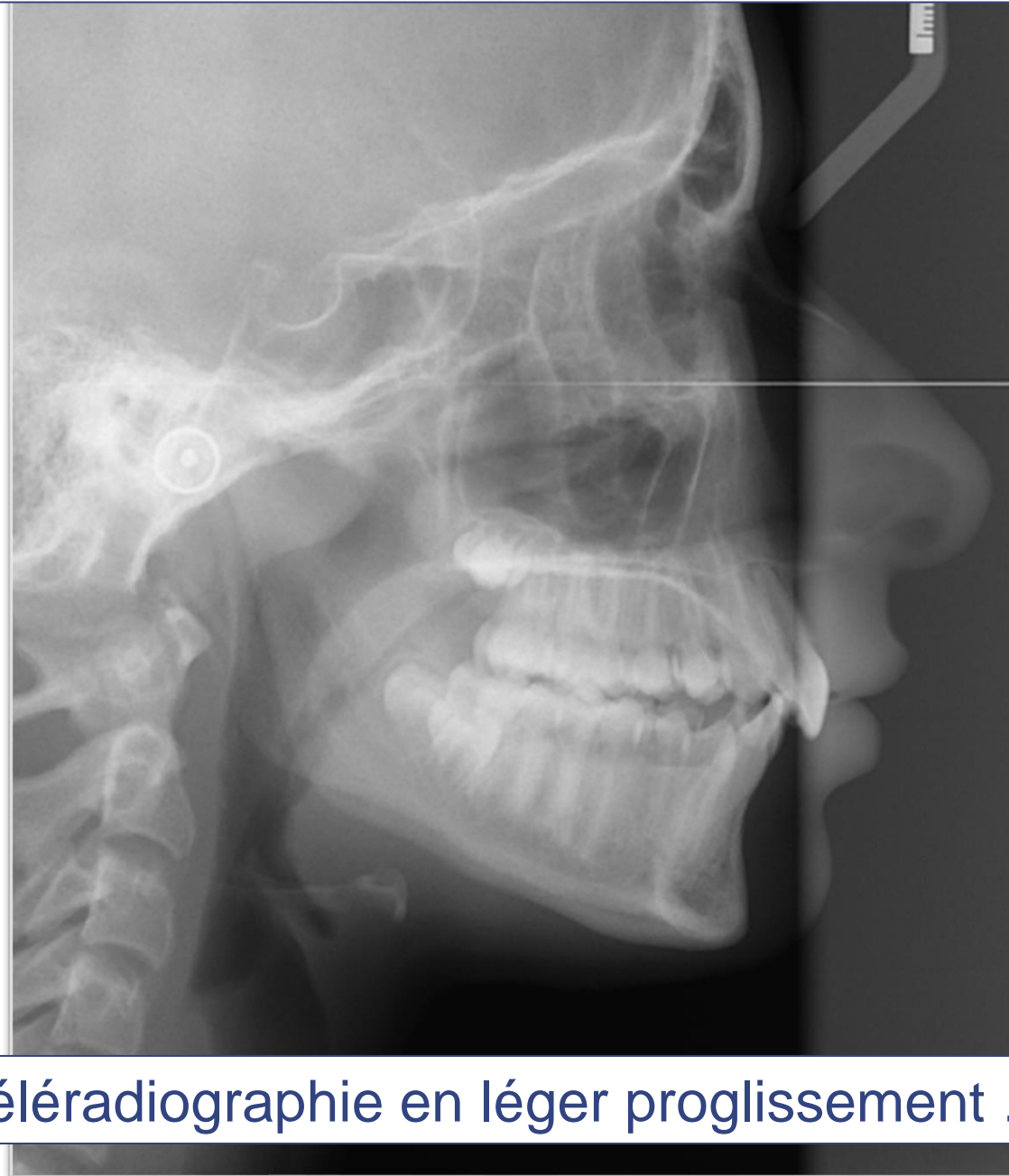SNA 86°

SNB 79°

Wits : 3 mm

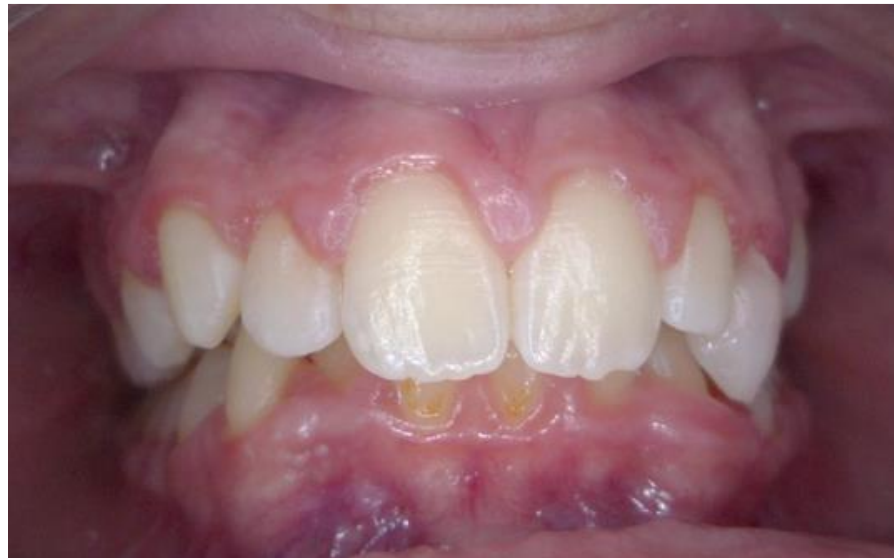I/F : 104°

i/m : 93°

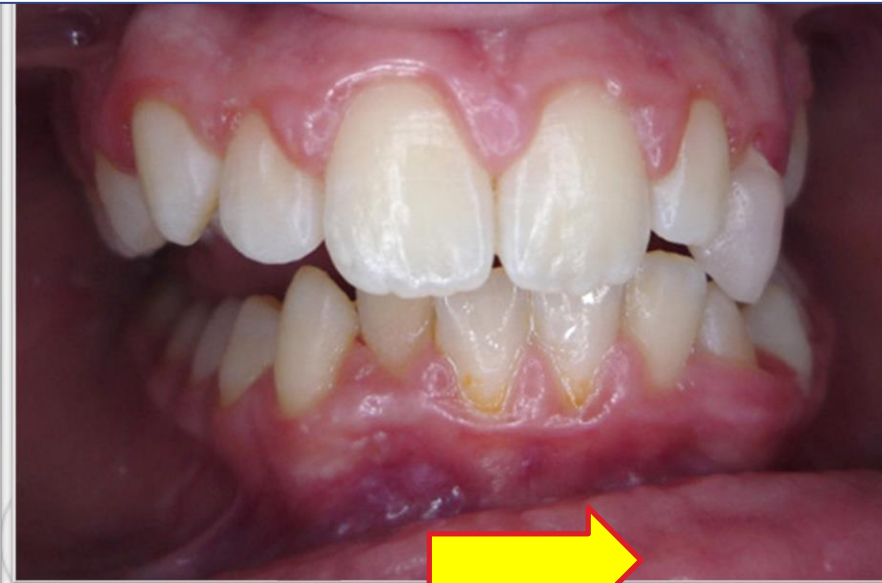
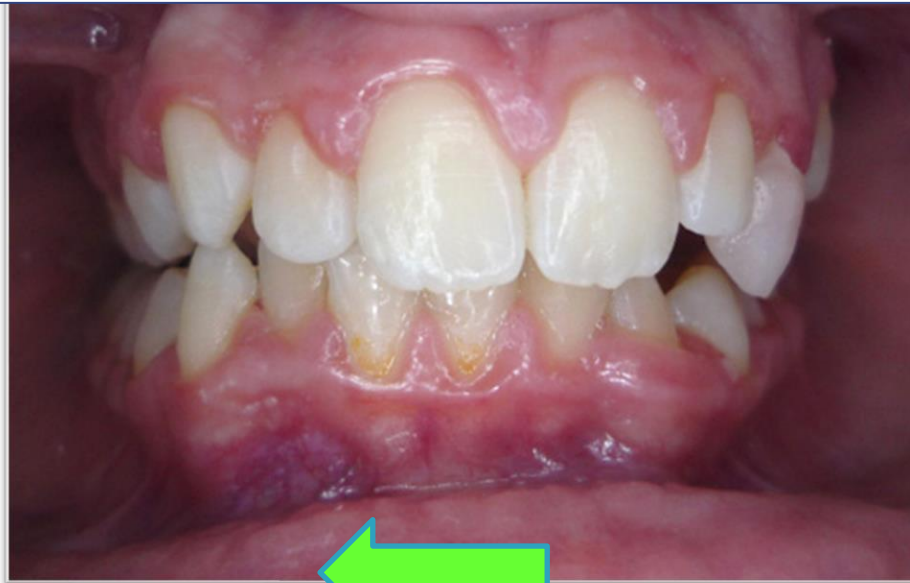
Téléradiographie en léger proglissement ....☹





Diduction avant traitement ( 21/06/11) : **la mastication s'exerce préférentiellement du côté de la classe II, ici à droite (AFMP D < AFMP G)**



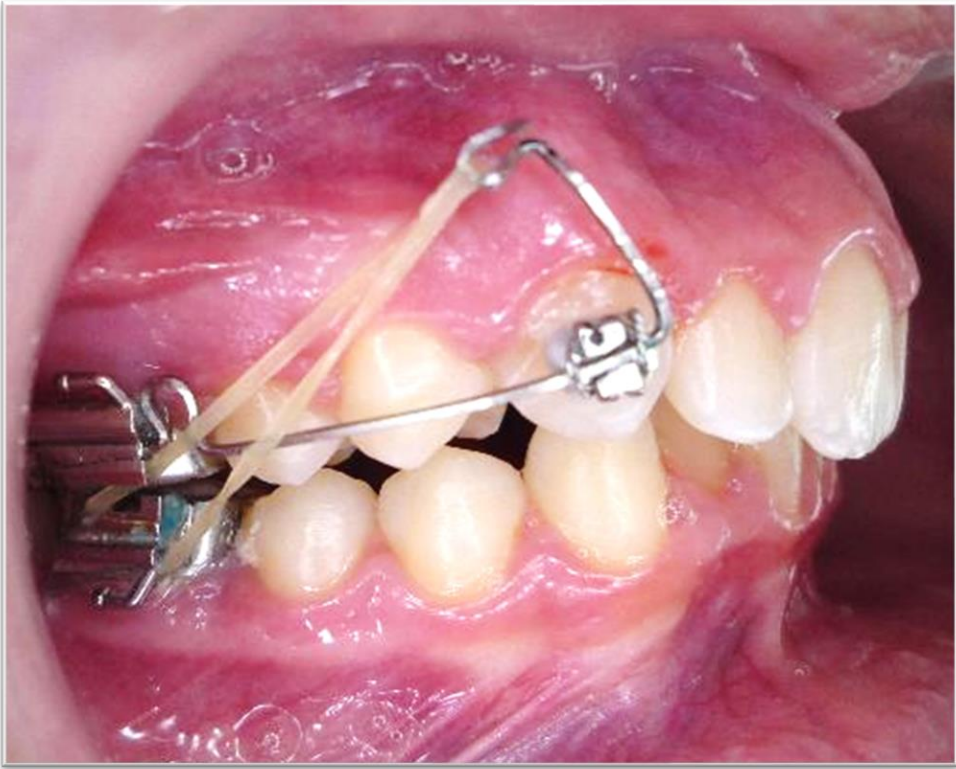
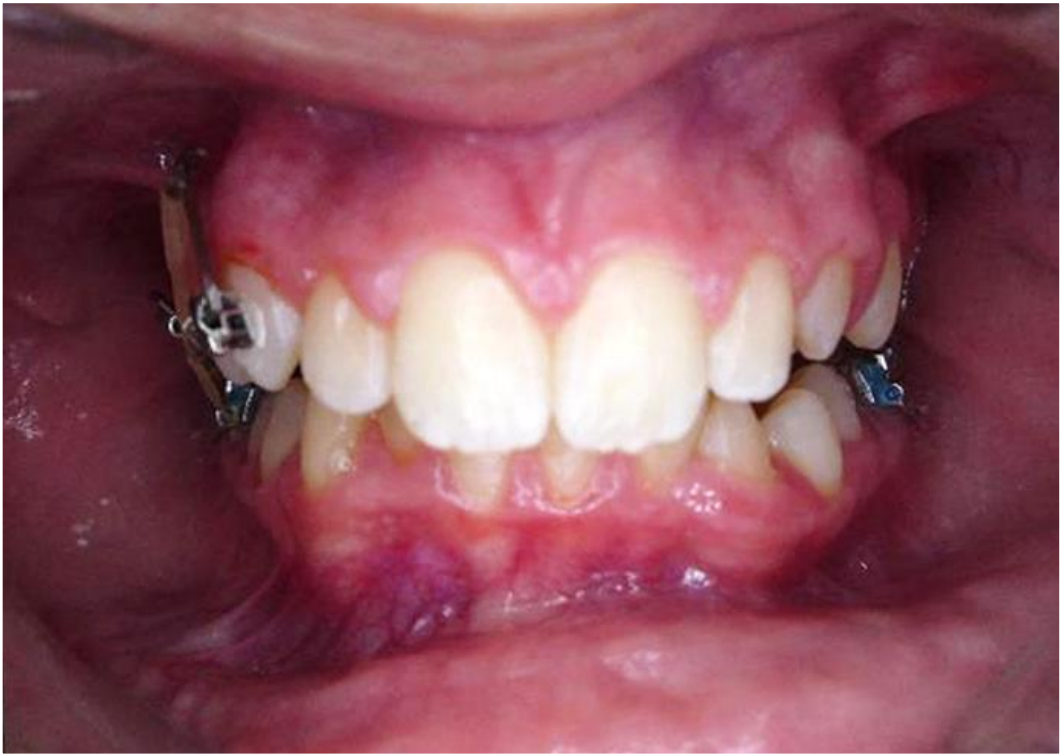Classe II subdivision droite corrigée avec un DDEU\*  
(\*dispositif de distalisation et égression unilatérale)

sectoriel .019"x.025" acier

- arc lingual .036"
- élastique 3 oz maximum portées 23h/24



Pose DDEU ( 17/10/11)



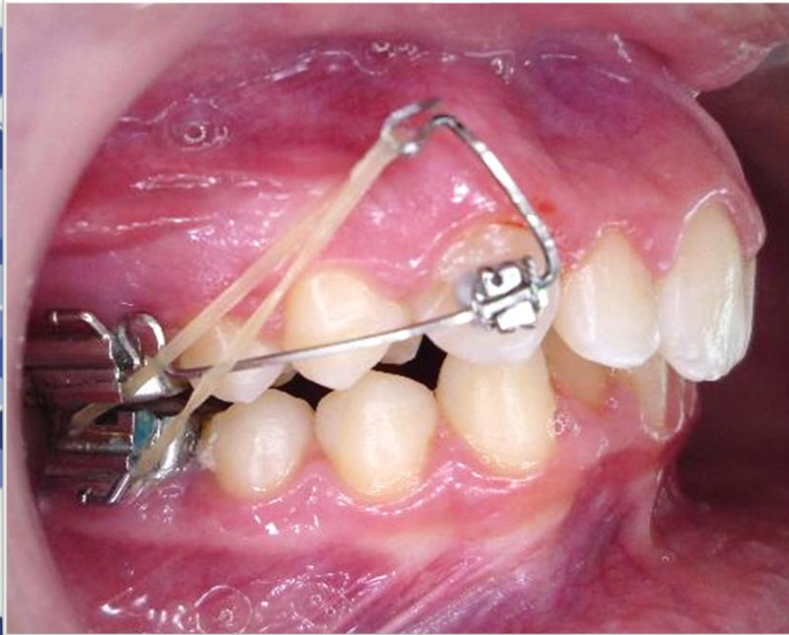
Dr J-L RAYMOND



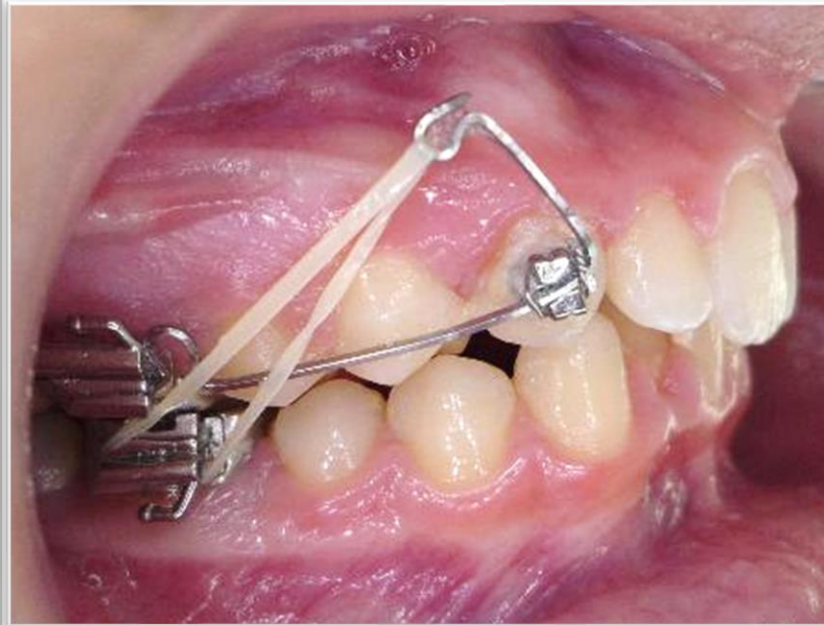


## Progression du traitement avec le DDEU

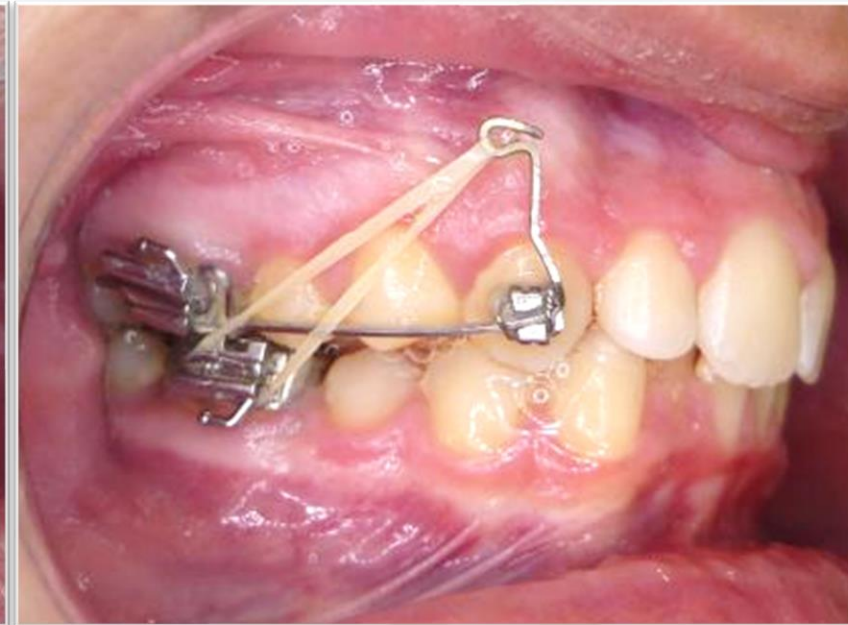
Pose DDEU ( 17/10/11)



1 mois et 20 j après (07/12/11)



3 mois et 8 j après (25/01/12)



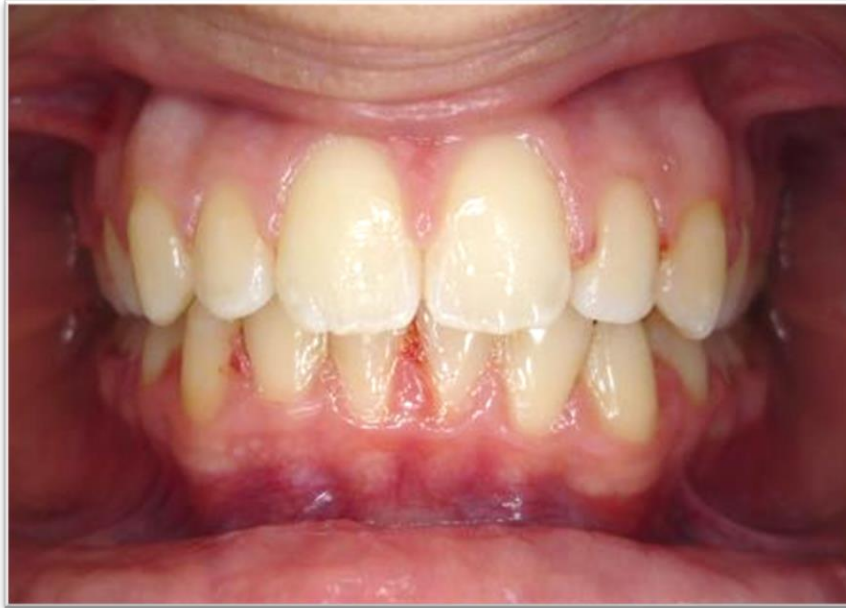suite du traitement avec multi-attaches arc droit  
après dépose du DDEU



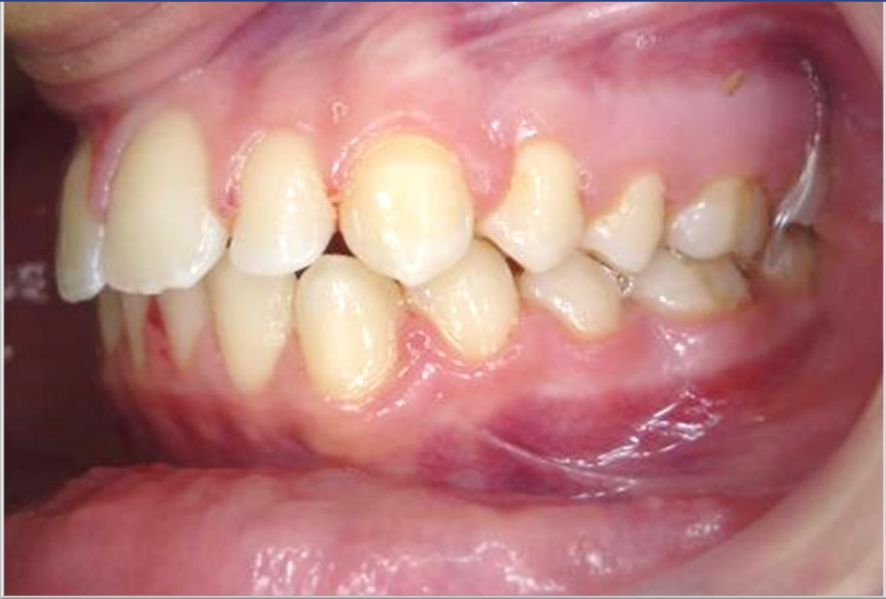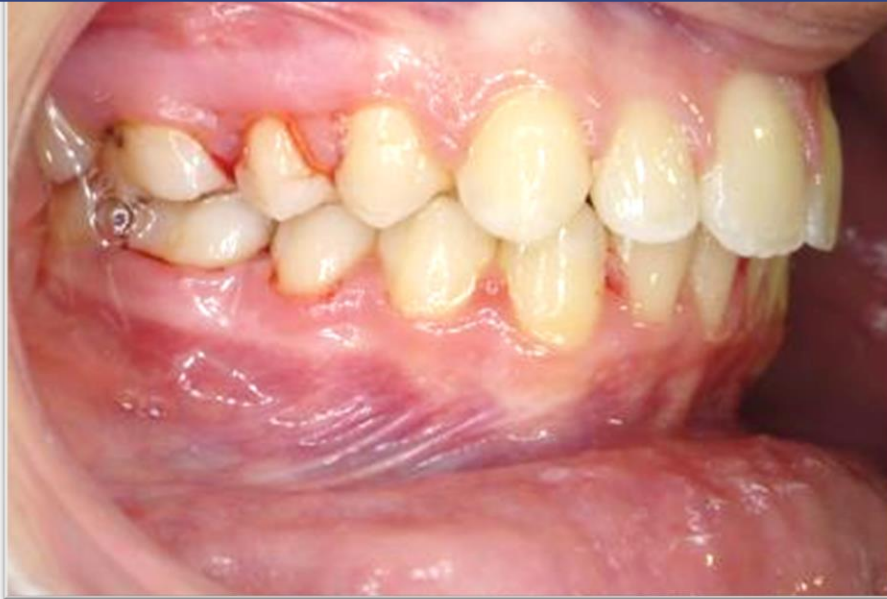Dépose après 24 mois de traitement (04/11/13)

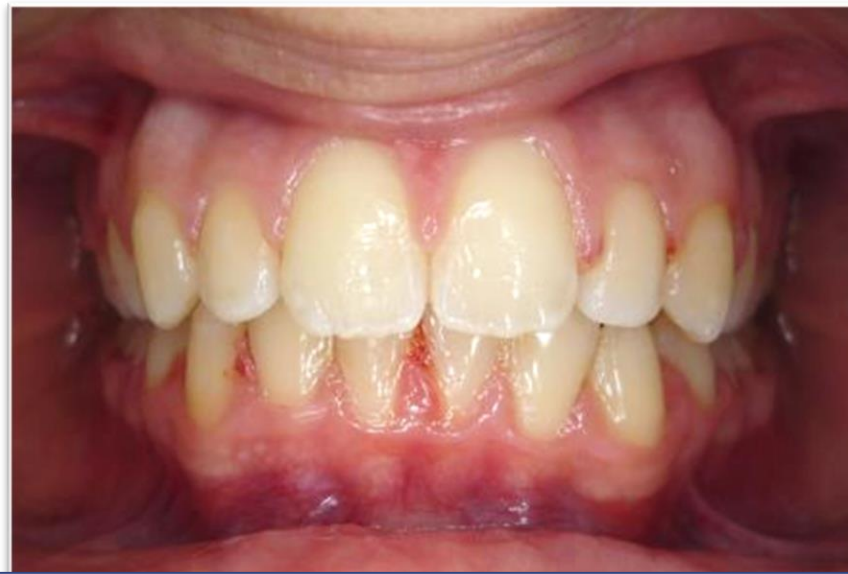




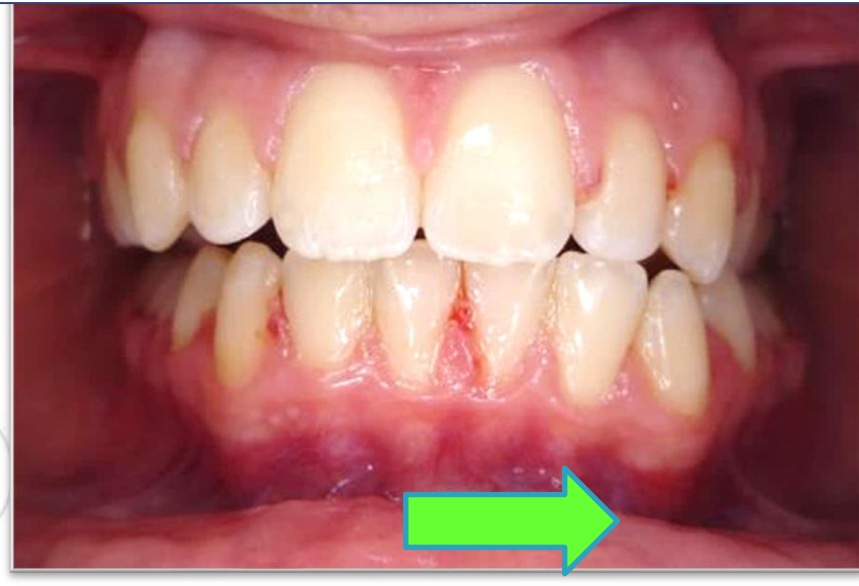
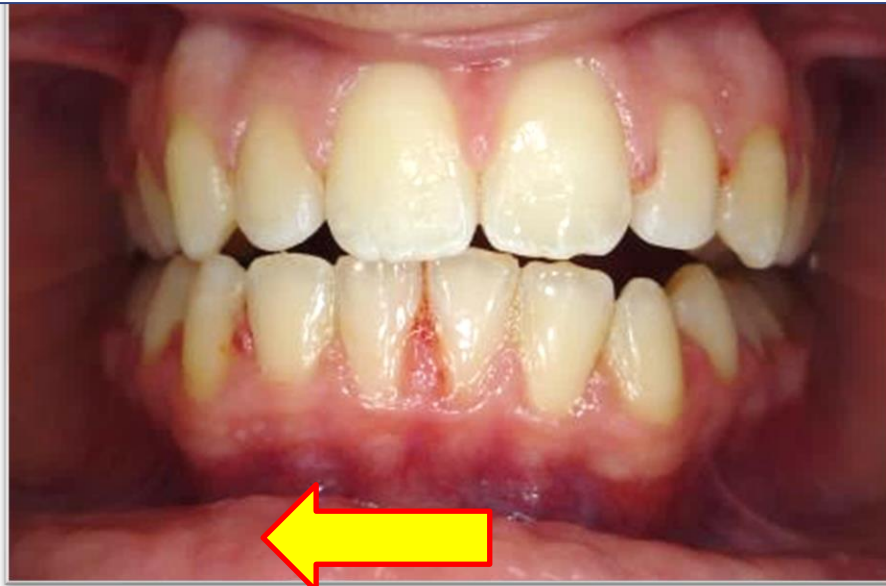Immédiatement après la dépose du multi-attaches (04/11/13)





Cinématique après la dépose du multi-attaches (04/11/13): Les AFMP sont **intentionnellement asymétriques** (plus petit à gauche) pour encourager **la mastication du côté gauche**, côté qui ne travaillait pas initialement.

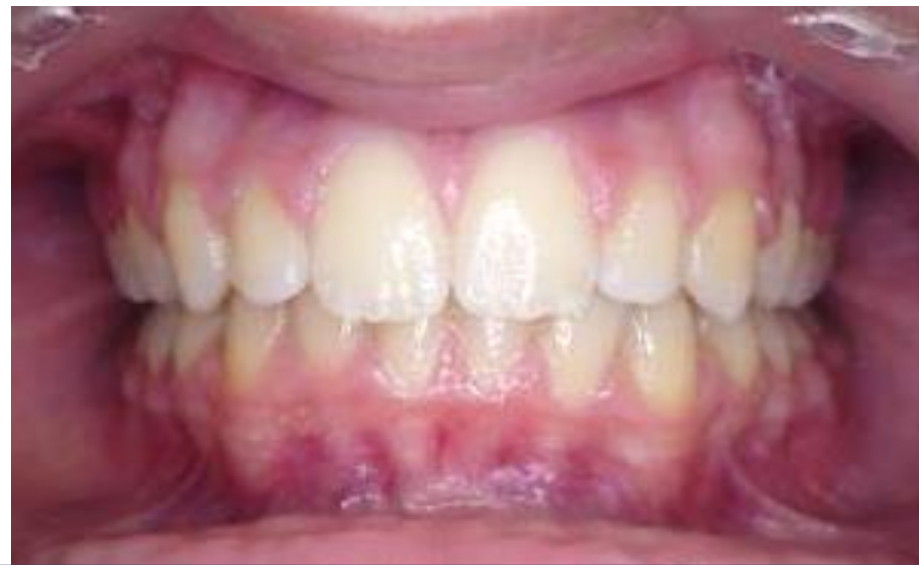



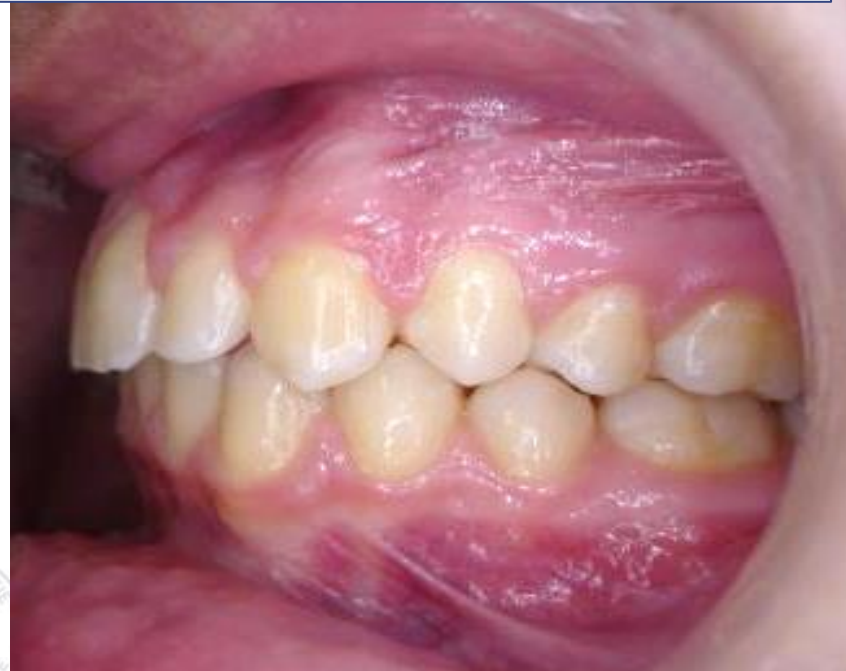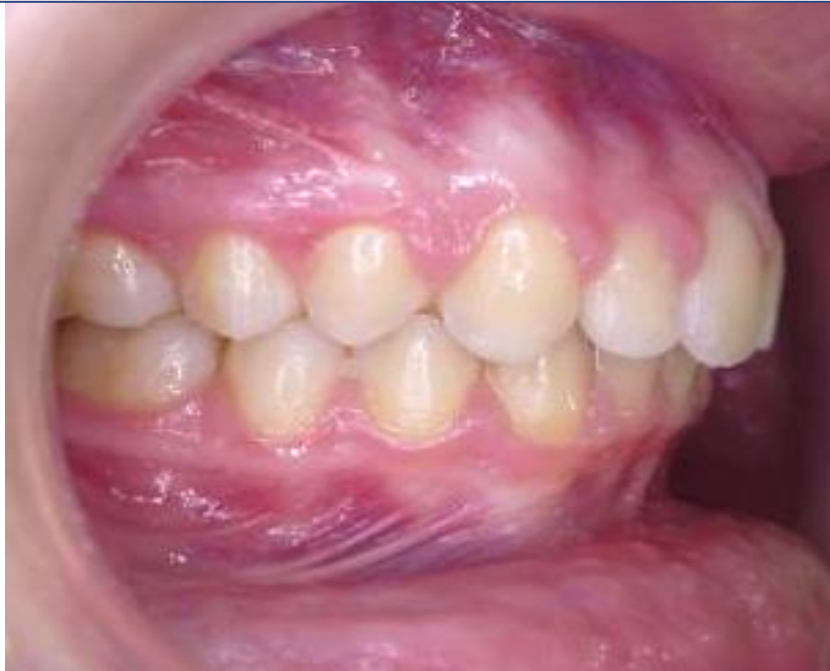En cours de contention  
soit 5 mois après le traitement  
(02/04/14)

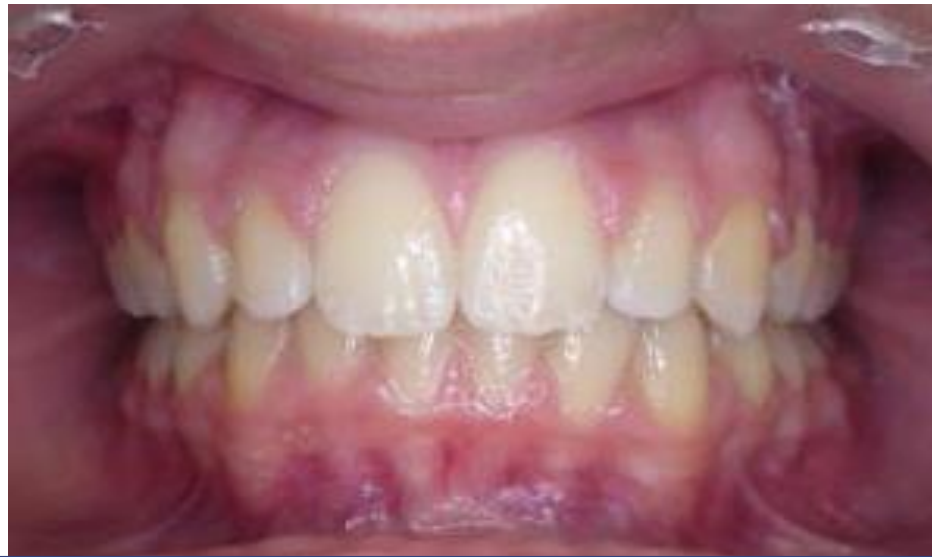




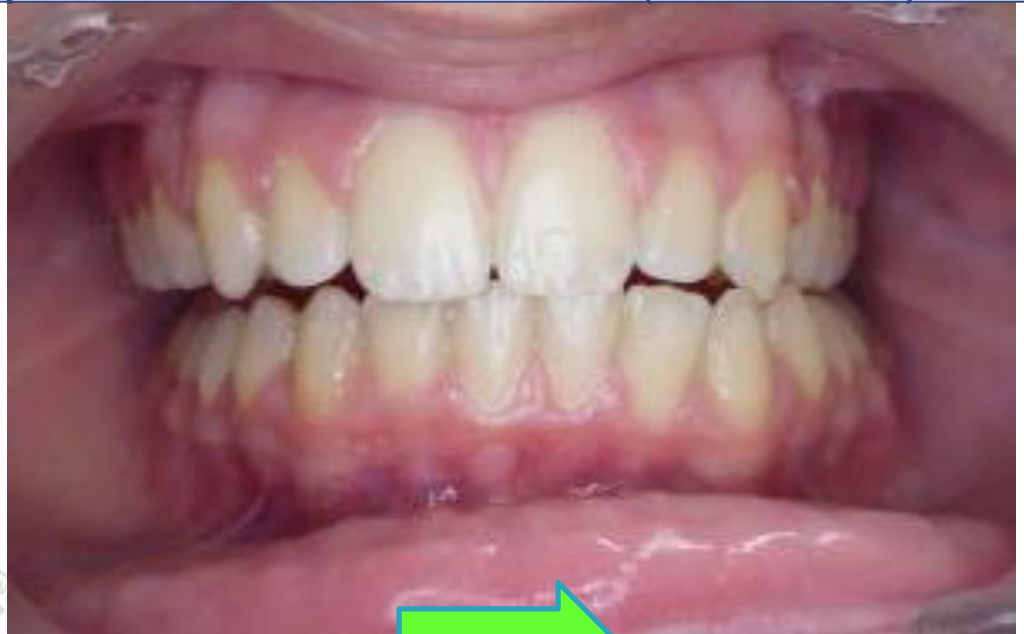
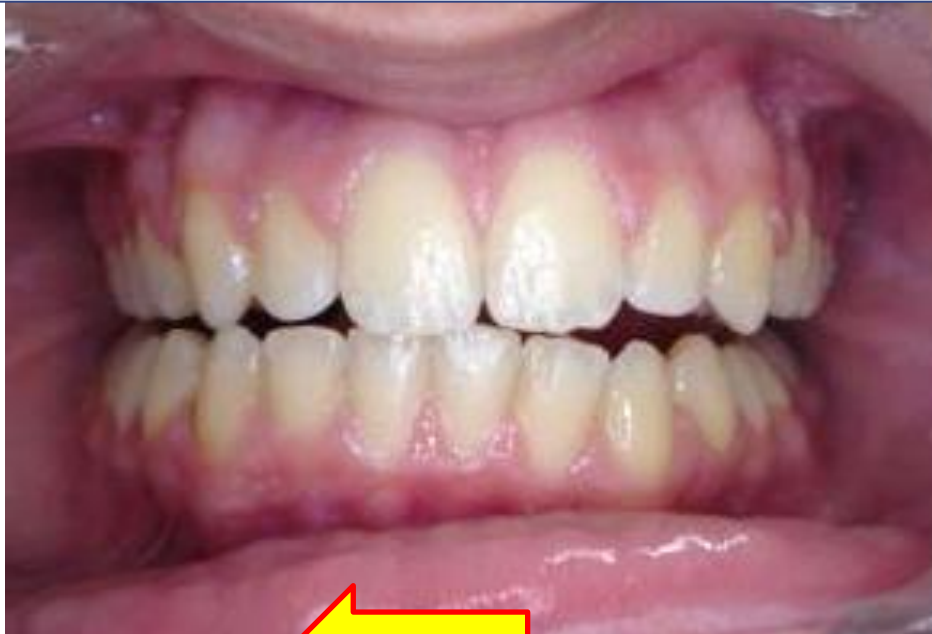
OIM : 5 mois après traitement (02/04/14)





Intentionnellement AFMP G < D : pendant la contention (02/04/14)

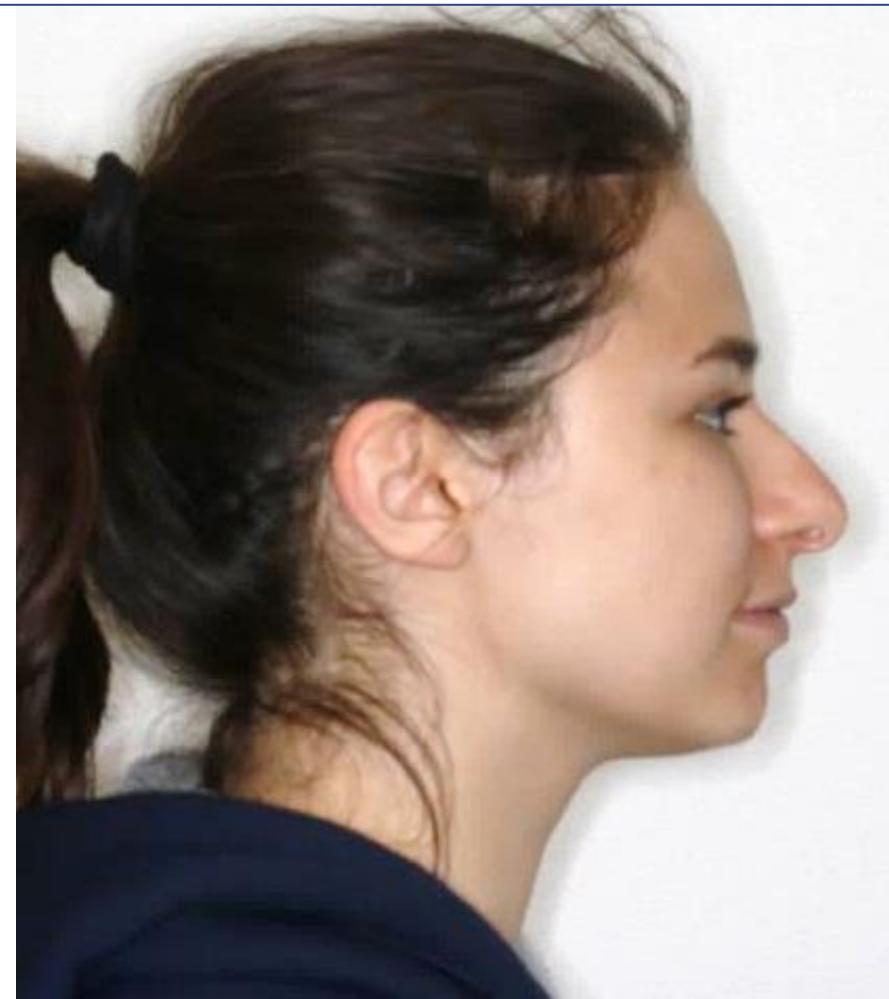

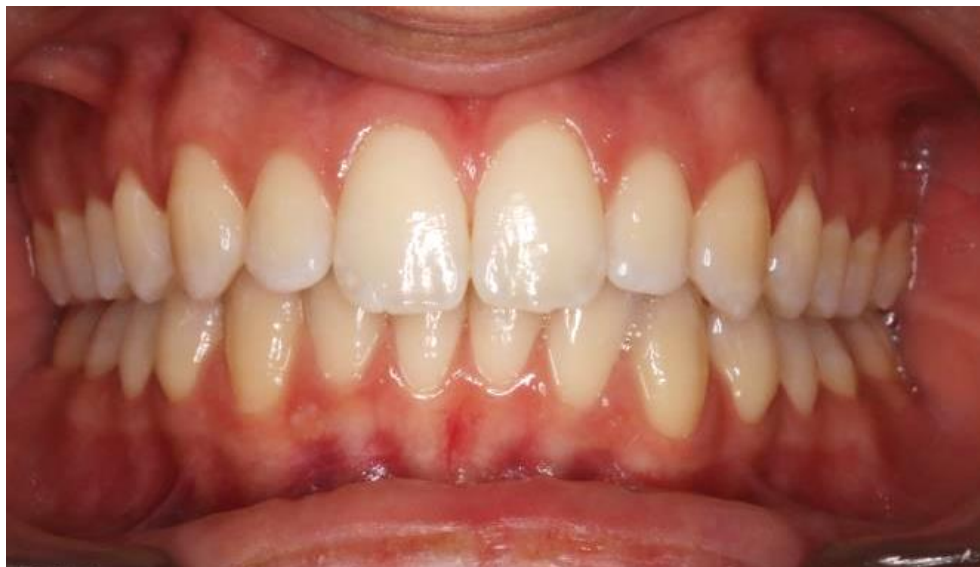**4 ans et 7 mois**  
après le traitement  
(18/06/18)



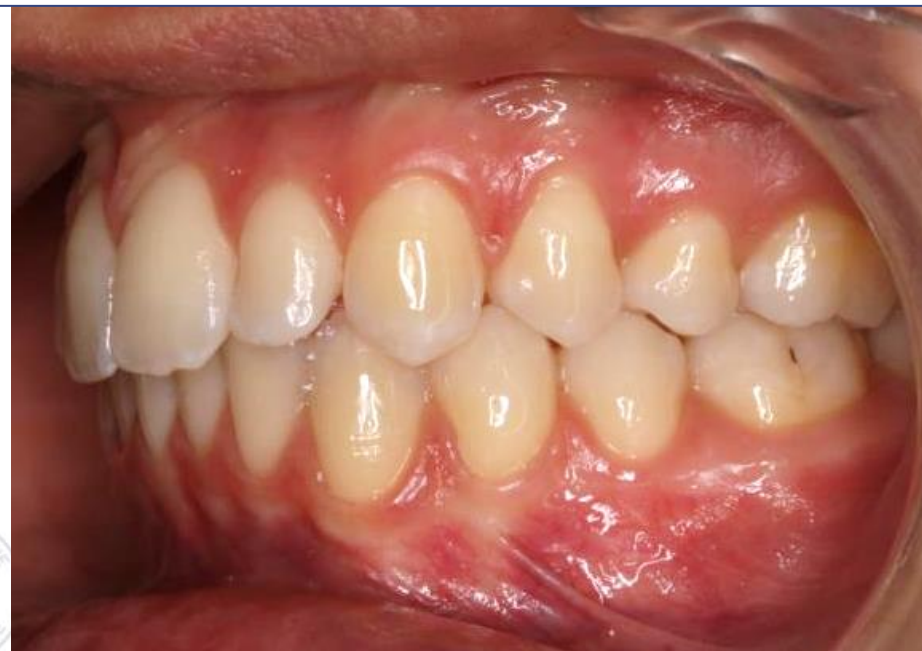
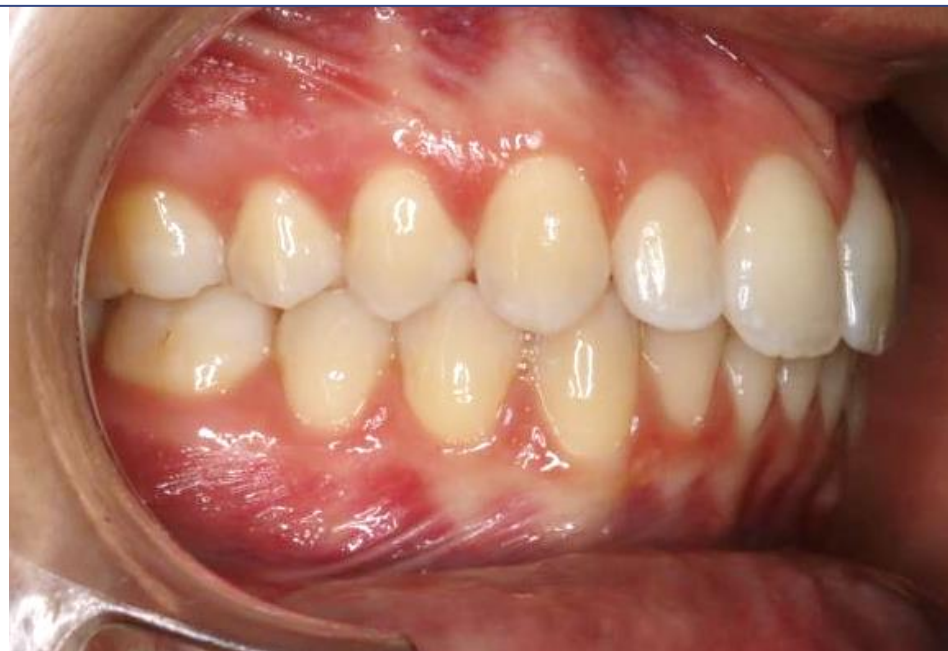
4 ans et 7 mois après le traitement (18/06/18)

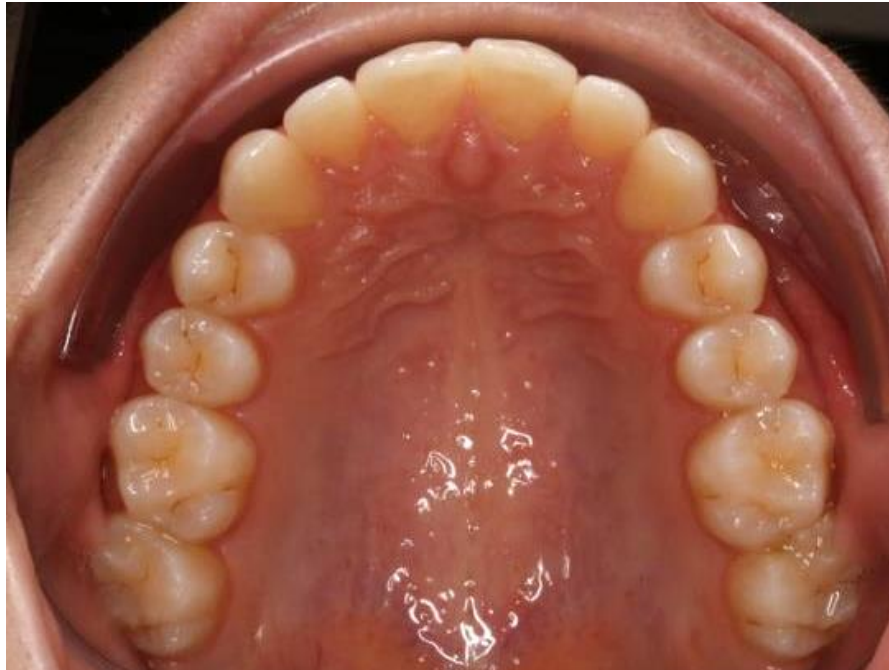



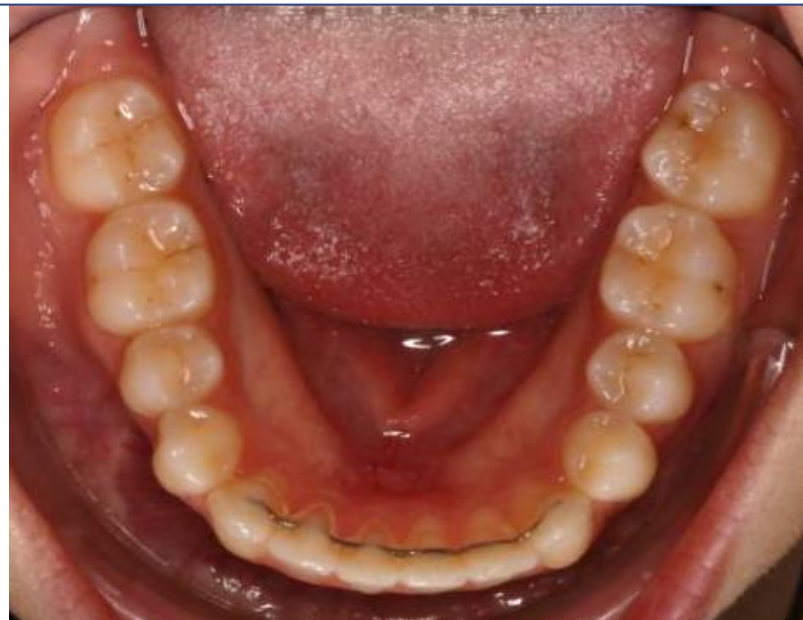4 ans et 7 mois après le traitement (18/06/18)







4 ans et 7 mois après le traitement (18/06/18)





4 ans et 7 mois après le traitement (18/06/18)

FMA : 20°

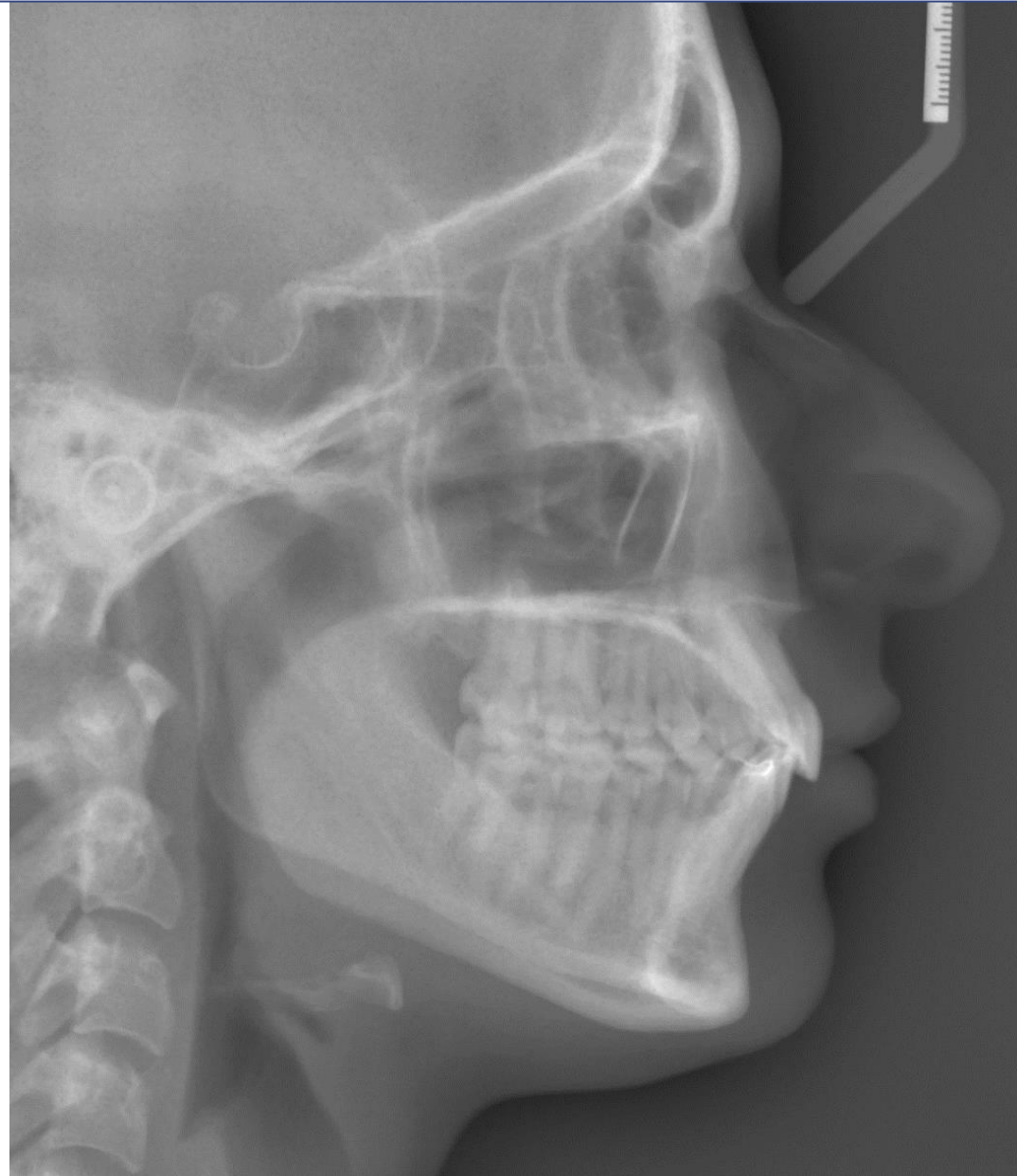
SNA : 85°

SNB : 78°

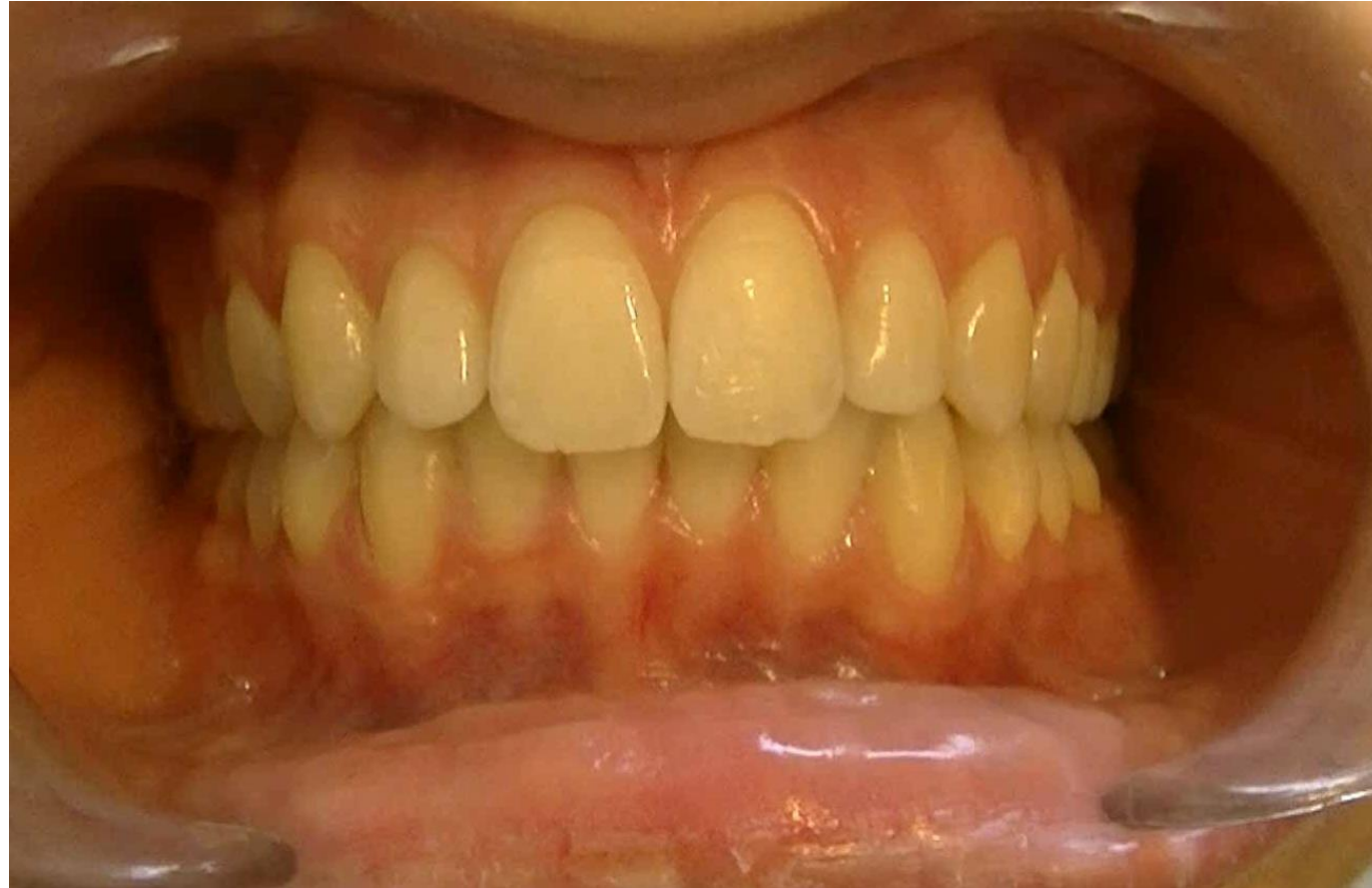Wits : 1,5 mm

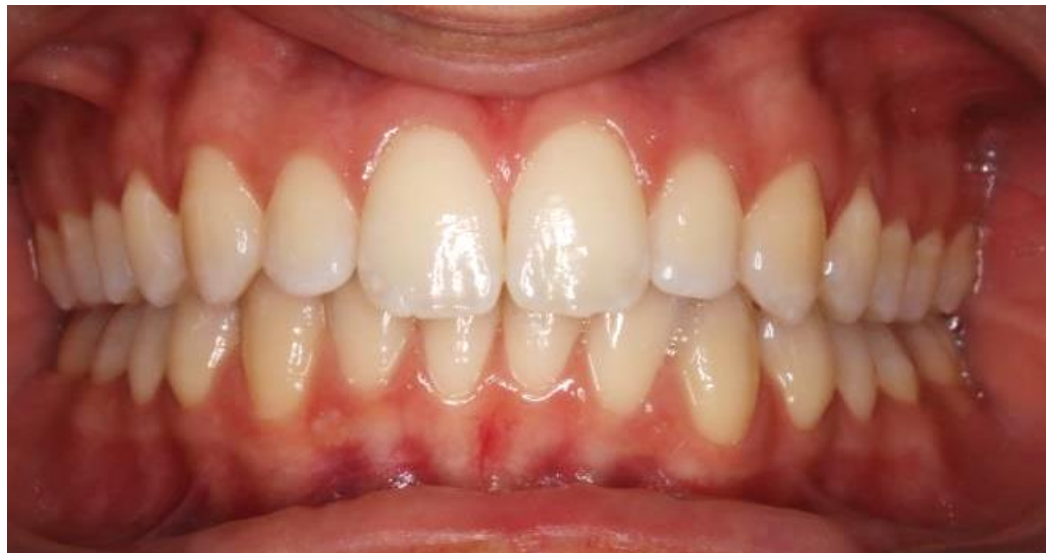I/F : 112°

i/m : 95°

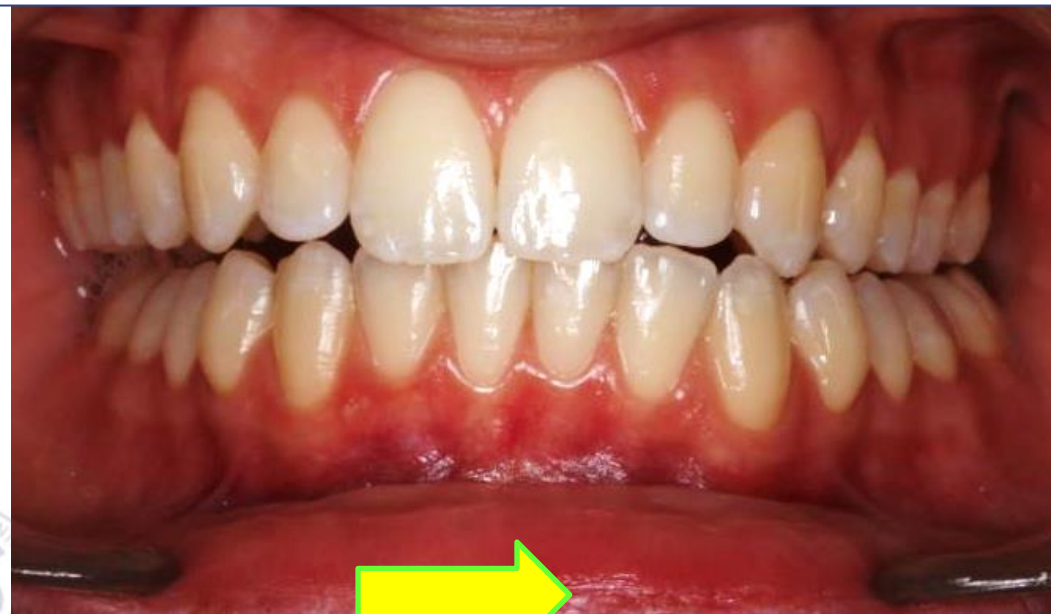
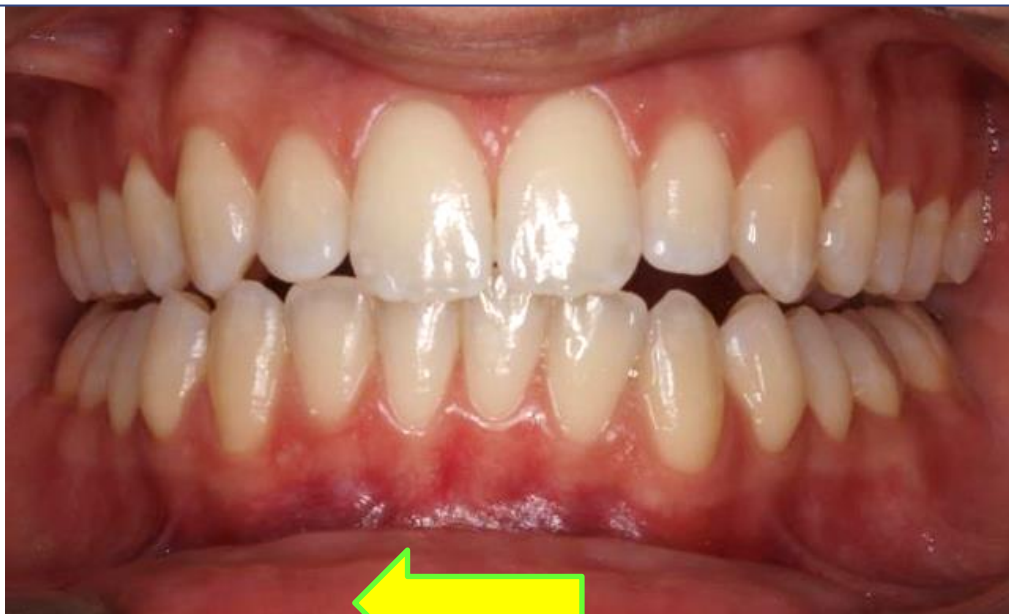
Cinématique 4 ans et 7 mois après le traitement (18/06/18)





Les AFMP ont été égalisés par un meulage sélectif à la fin de la contention. 4 ans et 7 mois après le traitement (18/06/18) les AFMP sont égaux : **la mastication est unilatérale alternée**







Comparaison

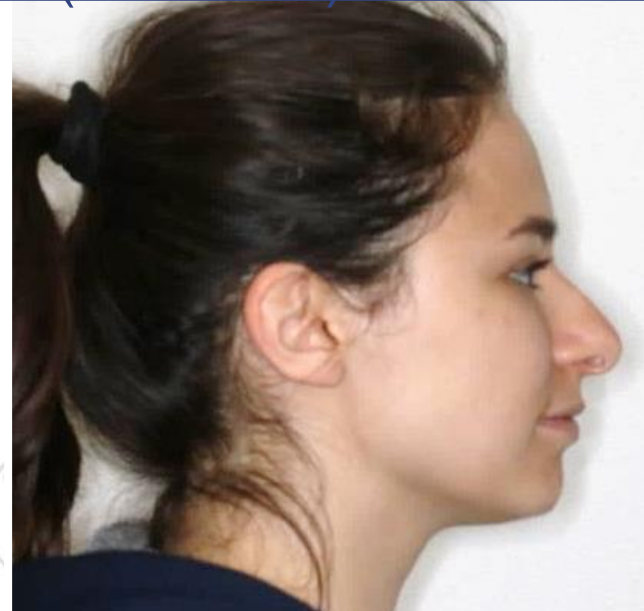Avant/Après



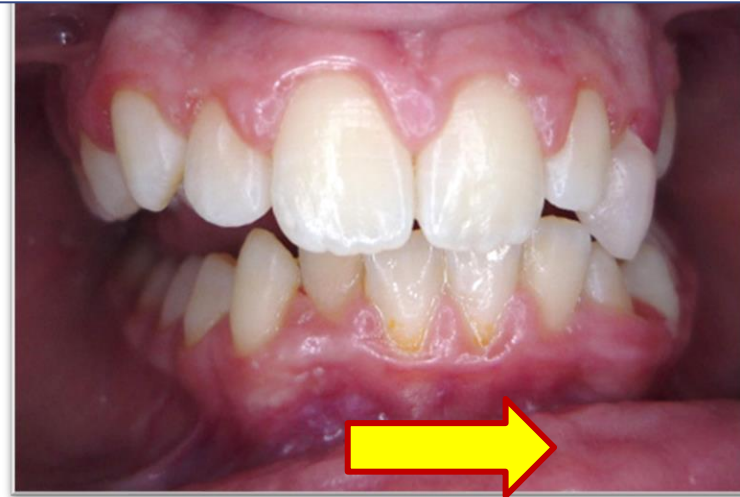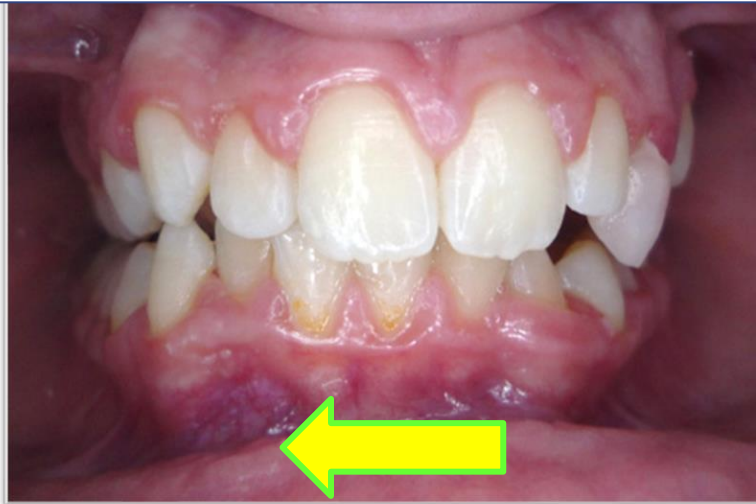Avant traitement ( 21/06/11)



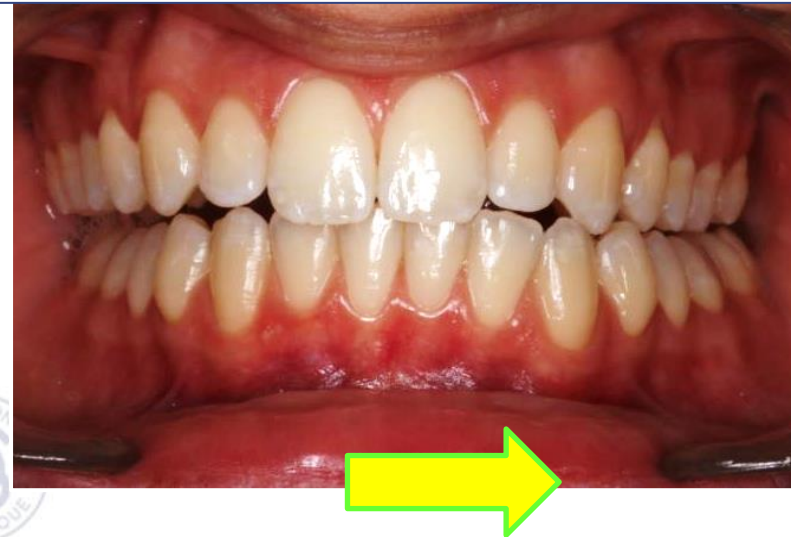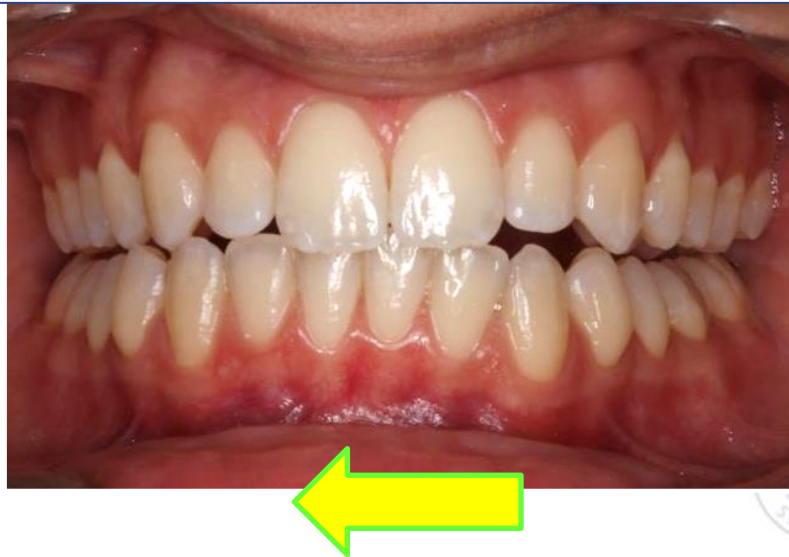7 ans plus tard (18/06/18)



Cinématique avant traitement ( 21/06/11)

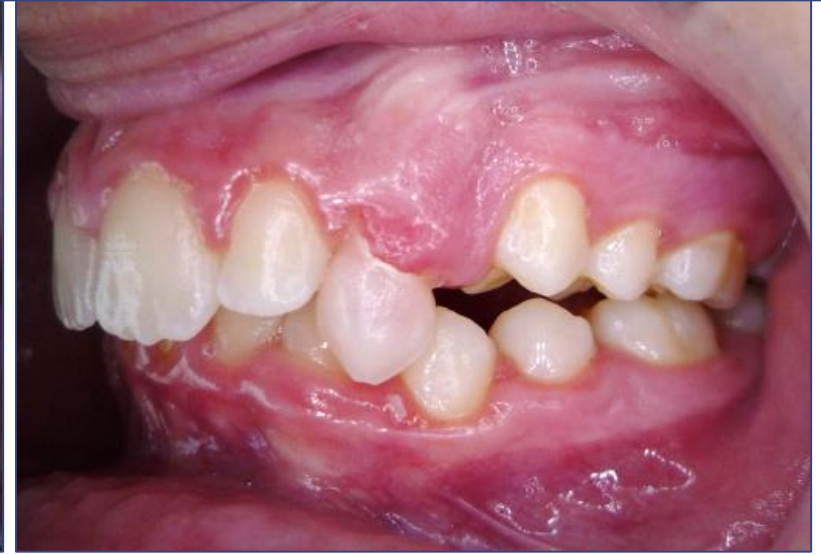
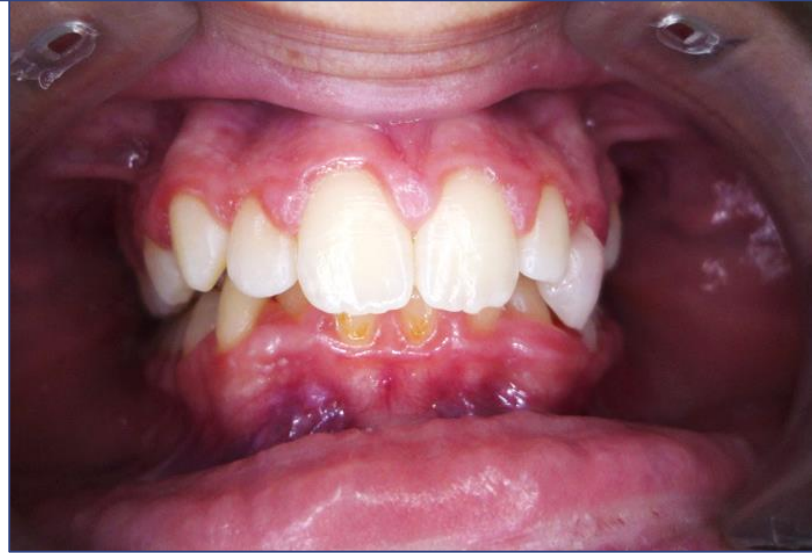
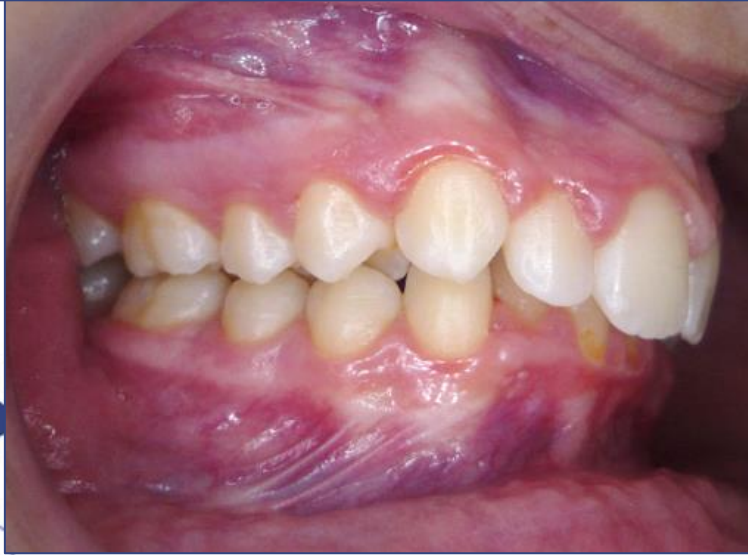Cinématique 4 ans et 7 mois après le traitement (18/06/18)





Avant traitement ( 21/06/11)



4 ans et 7 mois après le traitement (18/06/18)

